Anatomía descriptiva y topográfica de la extremidad cefálica: Musculatura facial

Prof. F. Martínez Soriano

Catedrático de Anatomía y Embriología humanas. Facultad de Medicina. Universidad de Valencia

En las estructuras óseas que delimitan el esqueleto facial se sujetan numerosas palancas musculares que van a intervenir no solamente en el proceso de la masticación, más estrechamente vinculado a la dinámica funcional del aparato estomatognático, sino también a la deglución y a la mímica. Este último grupo está constituido por una serie de pequeños músculos adheridos mayoritariamente a la piel y cuya función va a estar controlada por las fibras motoras del nervio facial. La musculatura vinculada a la mímica se sistematiza en una musculatura orbicular, más profunda y dispuesta en torno a los orificios naturales de la cara, y otra platismática, superficial y de disposición laminar. Existe otro grupo muscular, también bajo el control del nervio Facial, que es el embriológicamente derivado del arco hioideo, situado en la zona de transición cérvico facial y denominado grupo de la musculatura estilo hioidea. (Figuras 1 y 2)

La musculatura de la mímica se caracteriza por su gran variabilidad en la forma y en el espesor, ya que gran parte de sus elementos están constituidos por pequeños y finos haces mientras otros forman bandas musculares más sólidas. En cualquier caso es dificultoso en muchas ocasiones separar unos músculos de otros, ya que es frecuente el intercambio de fibras entre ellos en sus lugares de inserción.

El más desarrollado y superficial de estos músculos, correspondiente a la musculatura platismática, es el cutáneo del cuello (m. *platisma colli*), músculo ancho y plano de variable desarrollo tanto en extensión como en grosor y que en virtud de estas características cubre en mayor o menor extensión las regiones lateral y anterior del cuello. (Figura 1)

El músculo se extiende desde el borde inferior de la mandíbula, aproximadamente a la altura del segundo molar, pudiendo llegar a alcanzar el acromion por su borde posterior, el borde inferior puede llegar hasta la clavícula y aún en ocasiones puede extenderse hasta la región infraclavicular, el borde anterior del músculo puede llegar a entremezclar sus fibras con el músculo triangular de los labios o depresor de la comisura labial (m. *depresssor anguli oris*) e incluso en casos de gran desarrollo entremezclarse con el del otro lado.

El platisma está inervado por la rama cervical o descendente (*r.colli; r.cervicalis*) del nervio facial (*nervus facialis*), la cual con una rama del nervio transverso del cuello (*n.transversus colli*) puede formar el asa cervical superficial del facial. Funcionalmente este músculo por su inserción en la mandíbula puede influir en la expresión facial, algunos autores le atribuyen un papel auxiliar en la depresión

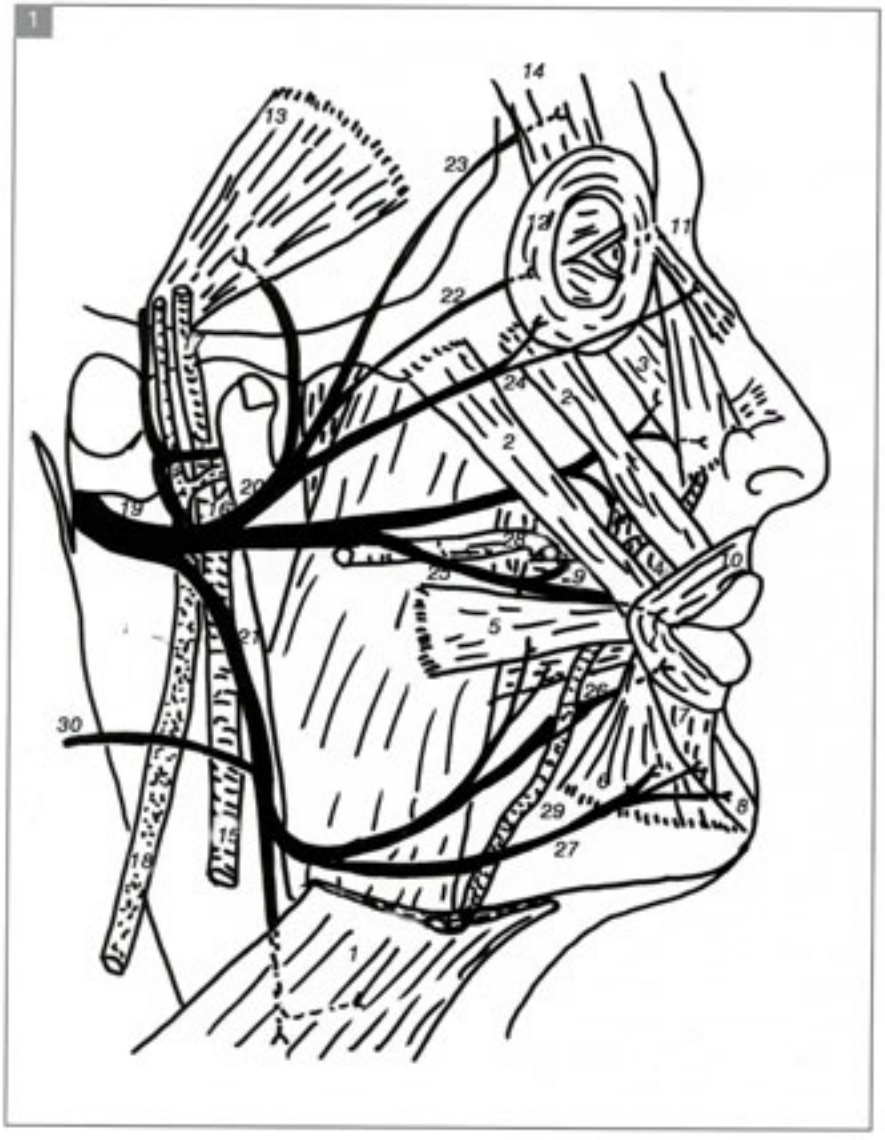

Fig. 1 Esquema representativo de la musculatura de la mímica y su inervación por el nervio facial.

1. Músculo Cutáneo del cuello. 2. Músculos cigomáticos mayor y menor. 3. Músculo Elevador propio del labio superior. 4. Músculo Canino. 5. Músculo Risorio de Santorini. 6. Músculo Triangular de los labios. 7. Músculo Cuadrado de la barba o del labio inferior. 8. Músculo Mentoniano o borla del mentón. 9. Músculo Buccinador. 10. Músculo Orbicular de los labios. 11. Músculo Prócer o corrugator. 12. Músculo Orbicular de los párpados. 13. Músculo Auricular anterior. 14. Músculo frontal. 15. Arteria carótida externa dando la arteria maxilar interna (16) y la Temporal superficial (17). 18. Vena retromandibular. 19. Nervio facial y sus troncos témporofacial (20) y Cérvico facial (21). 22. Ramas nerviosas palpebrales. 23. Ramas nerviosas frontales. 24. Ramas nerviosas infraorbitales. 25. Ramas nerviosas labiales superiores. 26. Ramas nerviosas labiales inferiores. 27. Ramas nerviosas marginales o mentonianas. 28. Conducto parotídeo de Stenon. 29. Arteria Facial. 30. Ramo nervioso comunicante con el nervio auricular mayor.

labial, otros que interviene en la facilitación del flujo venoso clavículo mandibular.

Del resto de la musculatura facial, remitimos al lector al esquema de la figura 1 donde podrá situar a los diferentes músculos. El bloque de los músculos orbiculares, se agrupa en músculos de la boca y de la nariz, músculos de los párpados y cejas, y músculos de la oreja y del cuero cabelludo.

Dentro del grupo de los músculos orbiculares de la boca y de la nariz se encuentran: **El elevador del labio superior** (m. *levator labii superioris*), que alcanza el reborde infraorbitario (*sulcus infraorbitalis*), **elevador del labio superior y ala de la nariz** (m. *levator labii superioris alaeque nasi*), cuyas inserciones superiores alcanzan la apófisis ascendente o frontal del maxilar superior (*processus frontalis*), **cigomático menor** (m. *zygomaticus minor*),que se inserta en la parte más prominente del arco cigomático (*processus zygomaticus*) y que en un 20% de situaciones puede estar ausente; estos tres músculos son los que algunos autores, por su proximidad e imbricación de sus fibras de unos con otros denominan músculo "cuadrado del labio superior", aunque esta denominación no existe en la nómina anatómica, ya que en la mayoría de los individuos son músculos individualizables a pesar de que a veces estos tres músculos pueden fusionarse en su porción inferior mediante una lámina más o menos sólida; **músculo cigomático mayor** (m. *zygomaticus maior*), muy bien desarrollado y responsable de la risa franca, sus fascículos al alcanzar la comisura labial se ven divididos en dos por el **canino o elevador del ángulo de la boca** (m. *levator angulo oris*), el cual al contraerse y elevar el labio superior imprime a la cara un aspecto amenazador, **risorio de Santorini** (*m.risorius*), músculo variable en espesor y consistencia que incluso puede estar ausente, cubre a la parótida y se inserta en la cara profunda de la piel, en la mucosa del labio superior y en la aponeurosis del músculo masetero, a veces puede estar reforzado o sustituido por fibras del platisma, es el músculo de la sonrisa y del sarcasmo, **triangular de los labios** (m. *depressor anguli oris*), cuyas fibras se cruzan con frecuencia con las del platisma y cuya contracción dan un aspecto de tristeza o pesadumbre a la expresión, **cuadrado**

del labio inferior o **depresor del labio inferior** (m. *depressor anguli oris*), al contraerse tracciona del labio inferior hacia abajo y hacia fuera dando a la cara una expresión de enfado, **músculo mentoniano** (m. *mentalis*), situado profundamente en la fosa mentoniana este músculo puede tener interés en estomatología porque sus fibras se pueden extender superiormente hasta el fondo del vestíbulo inferior y al contraerse puede disminuir la profundidad del mismo, eleva la piel y dobla hacia fuera el labio inferior, **músculo bucinador** (m. *buccinator*), cubierto por el abundante tejido graso de la "bola de Bichat", en medio de la cual se encuentra el **asa bucal del facial** formada por las ramas cérvico y témporo faciales del mismo; las inserciones posteriores del músculo se establecen en el rafe ptérigo mandibular o **ligamento esfenomandibular** (*Lig. esphenomandibulare*), comúnmente con las del constrictor superior de la faringe, y las anteriores en la comisura labial entrecruzándose con las del orbicular de los labios (m. *orbicularis oris*), estableciéndose entre los tres la denominada "**bufanda orbiculo-bucinato-faríngea**" (*fascia buccopharyngea*) que desempeña una función biomecánica importante para sujetar la arcada dentaria superior. Además de este aspecto funcional, el bucinador tiene interés topográfico porque sus fibras, a la altura del segundo molar son atravesadas por el conducto parotídeo (*ductus parotídeus*), por el nervio sensitivo bucal (*n. buccalis*), cuyas ramas se suelen dividir en la superficie de este músculo, y por la arteria bucal (*a. buccalis*), rama de la arteria maxilar interna.

Funcionalmente este músculo, además de la acción de soplar tiene una gran importancia porque mantiene tensa la mejilla durante los procesos de apertura y cierre de la mandíbula evitando, especialmente en la fase de cierre, que pueda ser mordida; si la boca está vacía y el orbicular de los labios relajado, tracciona de las comisuras hacia detrás, aumenta el diámetro transversal de la comisura labial e interviene en la risa y en la sonrisa reprimida; músculos **orbicular de los labios** (*m. orbicularis oris*), y **nasal** (*m. nasalis, pars transversa et pars alaris*).

El músculo orbicular de los labios tiene una constitución compleja que le permite una gran versatilidad funcional. En él se pueden considerar un semiorbicular superior, entre el labio superior y la base de la nariz, y uno inferior entre el labio inferior y el mentón; ambos semiorbiculares se unen en las comisuras y constituyen la porción principal del músculo, pero tanto a la porción superior como a la inferior se le suman unos fascículos accesorios; en el caso del semiorbicular superior son los fascículos "naso labial", procedente del subtabique y el fascículo "incisivo superior" procedente de la fosa canina, en el caso del semiorbicular inferior, son los fascículos incisivos inferiores procedentes de la sínfisis los que se le suman a ambos lados.

Pero si examinamos el espesor de todo el músculo orbicular en un corte sagital se puede apreciar que el músculo adopta la forma de una L invertida de manera que la

rama superior, horizontal, corta y profunda adaptada al orificio bucal, constituye la porción concéntrica o "marginal de Roy" de algunos autores, mientras que la vertical, larga y superficial, que ocupa toda la altura del labio se corresponde a la porción excéntrica del orbicular constituída en su mayoría por los fascículos accesorios. Aparte de todo esto, atravesando a estas dos porciones en sentido anteroposterior al nivel aproximado del borde libre de los labios, aparecen unas fibras musculares procedentes de la cara profunda de la piel y a la altura de las diez primeras filas de folículos pilosos, que dirigiéndose en sentido oblicuo desde detrás hacia abajo en el labio superior y de detrás hacia arriba en el labio inferior finalizan en la mucosa situada alrededor del orificio bucal. Estas fibras constituyen el denominado "músculo compresor de Klein" de la anatomía funcional.

Funcionalmente la contracción de todo el orbicular provoca una acción claramente esfintérea, impidiendo la entrada o salida de substancias y da a la expresión facial un carácter enérgico y un aspecto de fuerza y energía. Los fascículos del compresor de klein intervienen en los procesos de succión e ingestión de alimentos sólidos y líquidos y en la expresión del beso.

La contracción de la porción externa del orbicular frunce los labios y da a la cara un carácter escrutador o de concentración, mientras que la porción interna origina una expresión mordaz o de amargura. En conjunto todo el orbicular interviene en la articulación de todas las consonantes labiales y labio dentales.

El **músculo nasal** se inserta en la base de las apófisis alveolares y se dirigen hacia el ala de la nariz pudiéndose dividir en dos porciones una alar o **dilatador del ala de la nariz** y otra horizontal o **transversa** que cruza al lado contrario por encima del puente nasal para unirse a la porción del lado contrario, de esta forma puede comprimir los orificios de las fosas nasales.

Entre los músculos que se relacionan con los párpados se encuentran: el músculo **orbicular de los ojos** (*m. orbicularis oculi*) rodea la apertura de los párpados y se encuentra dividido en una porción palpebral (*pars palpebralis*) y otra porción orbitaria (*pars orbitalis*), ambas tienen su origen en el canto interno del ojo, (en las apófisis frontal del maxilar y en el hueso unguis), es posible también observar como dependencia del orbicular un grupo de fibras musculares que insertándose en la cresta lagrimal del hueso unguis, se dirigen paralelamente al tendón del músculo formando un pequeño fascículo que se dirige hacia la comisura interna de los párpados en donde se bifurcan y finalizan en las proximidades de los puntos lagrimales, donde se comienzan el conducto y saco lacrimal, estas fibras son las que constituyen el denominado "músculo de Horner", dilatador de los puntos lagrimales y que favorecen el drenaje de las lágrimas; otros músculos de este grupo son el depresor de las cejas (*m. depressor supercilii*), a menudo descrito como la inserción más medial del orbicular y que algunas de sus fibras dirigiéndose hacia arriba finalizarían en la piel de la ceja traccionando de ella hacia abajo, el piramidal de la nariz o depresor de la nariz (*m. depressor septi nasi*), dilatador de las fosas nasales y que por sus inserciones o intersección con las fibras del frontal, al contraerse tomando como punto fijo la nariz descienden la piel de la región superciliar y de la frente y pueden dar un aspecto amenazador a la expresión facial y el **corrugator** o prócer (*m. procerus*), el cual se origina en la porción más medial del arco supraciliar y finaliza en la cola de la ceja y en la piel de la frente por encima de ella. Es el responsable del fruncimiento de las cejas.

Los músculos de la oreja, en franca involución, solo son vestigios denominados músculos **auriculares anterior, superior y posterior**, éste último es el más potente y el que algunas personas pueden mover voluntariamente retrayendo el pabellón auricular hacia detrás.

Los músculos del cuero cabelludo son el **frontal** (*frontalis*) y el **occipital** (*occipitalis*), con un tendón común, la **galea aponeurótica** (*fascia capitis*). En el caso del primero gran parte de sus fibras se mezclan con los de la musculatura adyacente, tales como el frontal del lado contrario, el piramidal de la nariz y el elevador del labio superior y ala de la nariz. Estos músculos actúan conjuntamente elevando secundariamente a los párpados y tensando la piel de la frente, expresando situaciones de sorpresa o asombro.

Fig. 2. Esquema representativo de la disposición y relaciones topográficas de la musculatura Estilohioidea.

a) 1. Músculo estilohioideo. 2. Músculo vientre anterior del digástrico. 3. Músculo milohioideo. 4. Músculo estilogloso. 5. Nervio Facial dando ramos a músculos estiloideos. 6. Nervio alveolar inferior dando la rama milohioidea. 7. Musculatura infrahioidea. 8. Plexo cervical. 9. Vena yugular interna y arteria carótida común. 10. Nervio hipogloso.

b) Detalle en una preparación anatómica de las relaciones de los músculos estilohioideo (1), vientre anterior del digástrico (2) y nervio hipogloso (3) dirigiéndose la musculatura de la lengua.-Y formando el límite superior del triángulo de división de la carótida (4) o de Farabeuf. (5) vena yugular interna

Los músculos del grupo estilohioideo (Figura 2 a y b) inervados por el nervio facial son el **vientre posterior del digástrico** (*m. digastricus, venter posterior*) y el **estilohioideo** (*m. stylohyoideus*).

El primero de ellos se extiende desde la ranura digástrica del occipital hasta un poco por encima del hueso hioides donde se funde con el tendón intermedio, tendón que pasa estrechamente relacionado con el músculo estilohioideo, discurriendo o bien por dentro o por fuera de él, aunque la mayoría de las veces atraviesa un ojal que la inserción del tendón del músculo en el hueso hioides le deja al sujetarse en este hueso. La arteria occipital discurre muy próxima al borde inferior de este músculo. El músculo estilohioideo se extiende entre la apófisis estiloides del hueso occipital y el cuerpo del hueso hioides, ambos músculos intervienen en la elevación del hueso hioides.

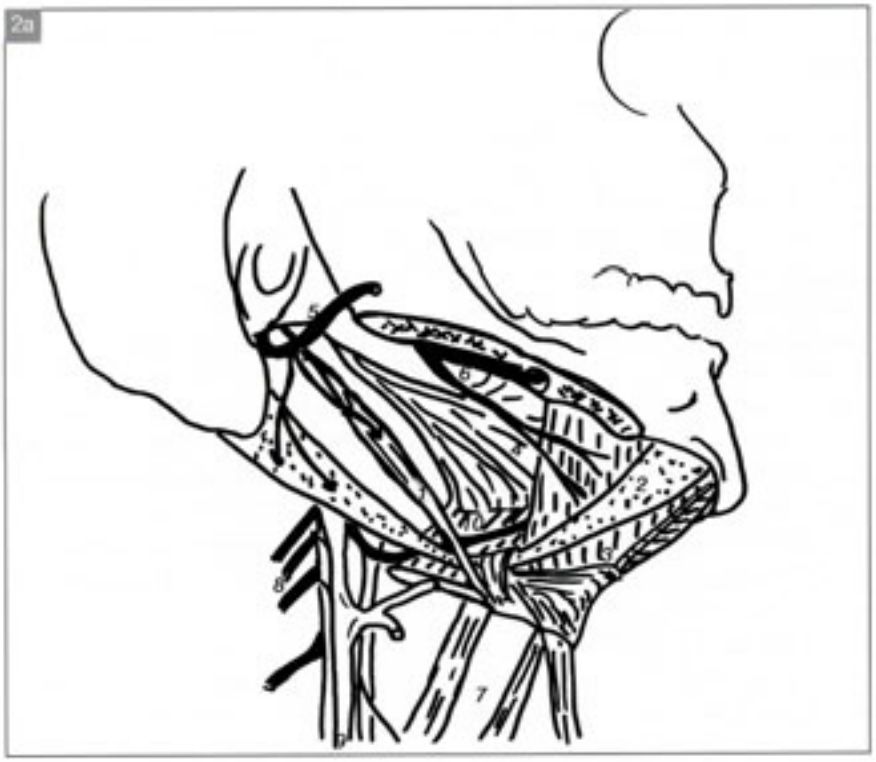

La inervación de todos estos músculos, como ya se ha dicho, corre a cargo del nervio Facial o VII° par craneal, el cual hace su aparición fuera del peñasco atravesando al **agujero estilomastoideo** (*foramen stylomastoideum*) y dirigiéndose hacia abajo, delante y fuera discurriendo entre la apófisis estiloides y el músculo estilohiodeo por dentro, y el vientre posterior de digástrico y la arteria occipital por fuera, el nervio se encuentra en este punto a unos 2.5 cm. de profundidad y a la misma distancia del arco zigomático y del ángulo de la mandíbula, es la denominada porción retroparotídea y es el lugar donde la arteria auricular posterior lo cruza y le da la **arteria estilomastoidea** (*a. stylomastoidea*) la cual se divide en una rama que se mete en el peñasco para dirigirse al oído medio y otra que sigue al nervio en su trayecto hacia la parótida. El facial aborda a la glándula en la porción más medial de su cara posterior situándose en profundidad, pero progresivamente se va haciendo superficial pasando por la cara externa de la carótida externa y de la yugular externa , es precisamente en el punto en el que cruza a la vena cuando se divide en sus dos ramas principales, la témporo facial y la cérvico facial. (Figuras 1 y 3) La rama témporo facial forma un plexo que emerge de la glándula a nivel de la prolongación maseterina de la misma, mientras que la cérvico facial desciende por detrás de la rama ascendente de la mandíbula terminando por salir a nivel del ángulo de la misma. Dentro de la

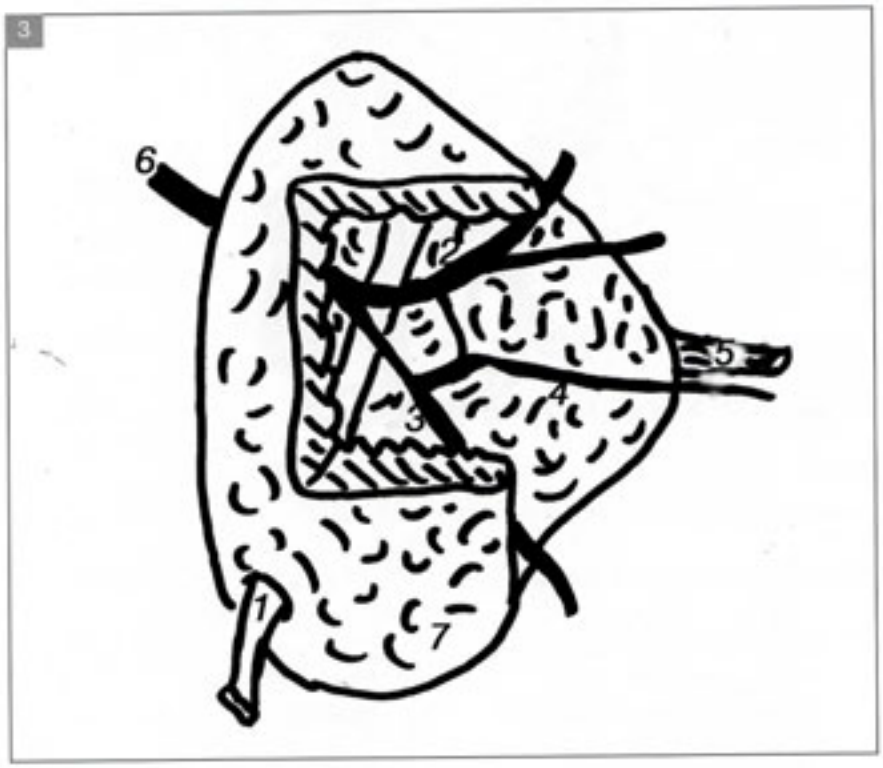

Fig. 3. Detalle esquemático de la división del nervio facial dentro de la glándula parótida.

1 Vena Yugular externa.
2 Rama nerviosa témporo facial.
3 Rama cérvico facial.
4 Nervio naso bucal superior.
5 Conducto parotídeo de Stenon.

glándula, la rama de origen del conducto de **Stenon** (*ductus parotideus*) pasa por encima del nervio.

La rama o tronco témporofacial habitualmente se divide en sus ramas terminales en el interior de la parótida, a nivel del cuello del cóndilo y de arriba hacia abajo, (Figuras 1 y 3) son la **rama temporal**, que cruza el arco cigomático por delante del trago hacia el músculo de su nombre, la **rama frontal**, que cruza el arco cigomático por su parte media discurre por encima del reborde orbitario y termina en los músculos orbicular de los párpados y frontal, la **rama palpebral**, la **rama suborbitaria**, que finaliza inervando a los músculos cigomáticos, elevador del labio superior, canino y transverso de la nariz, pegándose a la rama infraorbitaria de la segunda rama del trigémino. Finalmente da la **rama bucal superior** que siguiendo el borde inferior del conducto de Stenon se ramifica en una rama para el buccinador y otra para el orbicular de los labios, finaliza formando una pseudoanastómosis con el nervio bucal.

El tronco cérvico facial desciende verticalmente siguiendo la rama ascendente de la mandíbula y antes de alcanzar el ángulo de la mandíbula se divide en varias ramas: la **bucal inferior**, que a un centímetro aproximado sigue el borde superior de la rama horizontal de la mandíbula e inerva al risorio, al buccinador y al orbicular de los labios finalizando en pseudoanastómosis con el nervio bucal y constituyendo con la rama bucal superior del tronco témporo facial la que se ha dado en denominar asa bucal, la **rama mentoniana** que discurre siguiendo el borde inferior de la rama horizontal, inerva al cutáneo del cuello, al triangular de los labios, cuadrado del mentón, borla de la barba y forma una pseudoanastómosis con el nervio mentoniano de la tercera rama del trigémino, ramas cervicales que se extienden por la región suprahioidea e inervan al cutáneo del cuello y finalizan en pseudoanastómosis con ramas del plexo cervical superficial.

Como hemos comentado el nervio facial establece numerosas pseudoanastómosis con ramas del trigémino, del plexo cervical superficial, con el simpático, pero las más significativas son las que se establecen con el nervio Glosofaríngeo, por debajo del agujero estilomastoideo y por fuera de la vena yugular interna (*asa de Haller, ramus communicans cum Nervo Glossopharygeo*)

Fig. 4. Esquema del detalle de la salida del nervio facial y sus relaciones con las estructuras adyacentes y la formación de las asas de Haller y con el neumogástrico.

1 Nervio Facial.
2 Nervio Glosofaríngeo.
3 Nervio Neumogástrico.
4 Asa de Haller.
5 Arteria Carótida interna.
6 Vena Yugular interna.
7 Nervio accesorio.
8 Asa del facial con el neumogástrico.

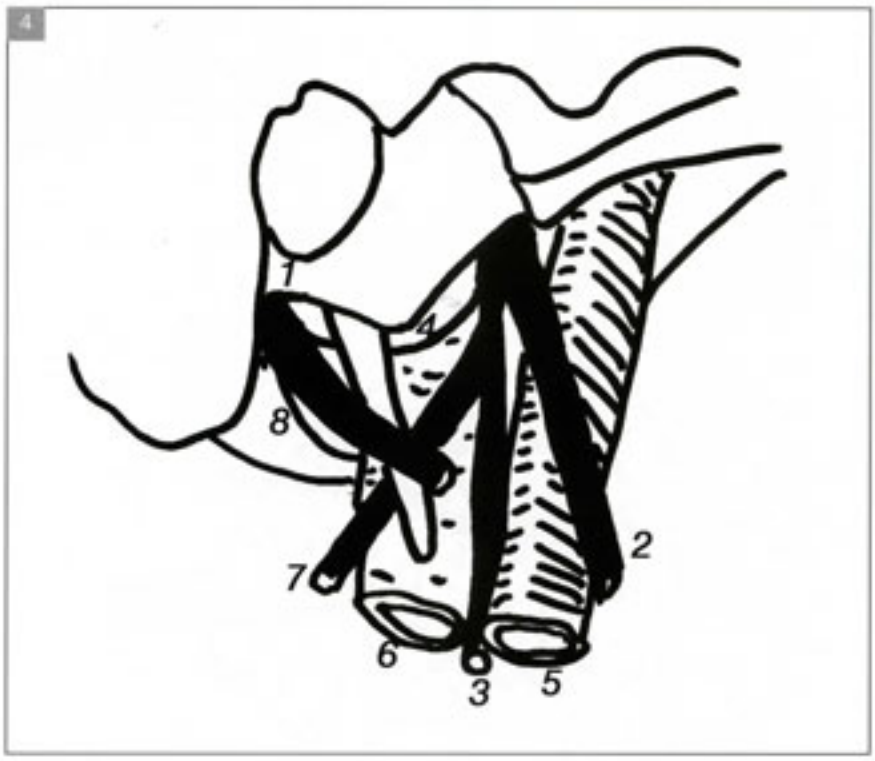

y con rama sensitiva del conducto auditivo externo que viaja con el nervio neumogástrico (*ramus communicans cum nervo vago*). (Figura 4)

Preguntas

Musculatura Facial

1 ¿Quién forma el "asa bucal" del nervio facial y donde se localiza?

2 ¿Qué rama del nervio facial puede formar parte del asa cervical superficial anastomosándose con el nervio transverso del cuello?

3 ¿Qué elementos atraviesan al músculo buccinador y a qué nivel topográfico lo hacen?

4 Qué fibras constituyen del denominado "músculo compresor de Klein"?

5 ¿En qué función de la mímica intervienen los músculos cigomáticos?

Bibliografía recomendada

- Bennighoff y D. Drenckhahn (2008) Compendio de Anatomía. Editorial Médica Panamericana. Buenos Aires. Bogota. Caracas. Madrid.
- Escolar, J. (2007) Anatomía humana funcional y aplicativa. (Vol.II) 4ª Ed. p.p .939-953. Editorial Espaxs. Barcelona.
- Gray, H. (1992) Anatomía. (Vol.I) p.p. 585-590. Edit. Churchill-Livingstone. Edimburgo. Londres. Madrid.
- Lazorthes, G (1976) Sistema nervioso periférico. p.p. 93-109. Editorial Toray-Masson. Barcelona.
- Lloyd Dubrul, E. (1990) Anatomía oral. p.p. 103-111. Edit. Doyma, 1990. St. Luis. Missouri. U.S.A.
- Rouvier, H; Delmas, A. (2005) Anatomía humana descriptiva topográfica y funcional. p.p. 169-183. Editorial Masson. París.
- Terminologia anatomica internacional. (2001) International federation of associations of Anatomist (IFAA) and the Federative Committee of Anatomical Terminology (FCAT) and Sociedad Anatomica Española (SAE). Editorial Medica Panamericana.
- Tillmann, BN. (2005) Atlas der Anatomie des Menschen. p.p. 21-68. Edit. Springer. Kiel. Alemania.