Ideas y Trabajos Odontoestomatológicos 2001;2(1):17-26

Las perfectamente conmensurables ventajas de la técnica de colocación de implantes expuestos

"Los científicos no persiguen la verdad, es ésta la que los persigue a ellos"

Karl Schelechta

"Me gusta tanto saber como dudar"

Dante Alighieri

Dr. E. Padrós Fradera

Correspondencia:

Dr. E. Padrós Fradera
c/ Muntaner, 373
Barcelona 08021
E-mail: padros@menta.net

Lacónico epitome
(o resumen ligeramente compungido)
Se exponen las importantes ventajas, tanto para el tejido óseo como para el mucoso, que se derivan de la técnica de colocación expuesta de los implantes. Y se efectúan, colateralmente, los comentarios que suscitan en el autor los devaneos de la implantología actual, con la improcedente sinceridad, la inadecuada valentía y la bienintencionada malicia que no le caracterizan pero que, ¿para qué vamos a engañarnos?, utiliza con cierta frecuencia.

Breve propedéutica del asunto en cuestión (Introducción)

Desde que Bränemark abrió las puertas hacia una metodología más científica de las primeras técnicas implantológicas y en definitiva dio un paso importante hacia la predictibilidad de la osteointegración, han ocurrido una serie de acontecimientos que están condicionando, a mi modo de ver, el irregular asentamiento de la implantología en el campo odontológico.

En primer lugar podemos constatar que en muchos trabajos publicados los propios "implantólogos" hemos arrojado tanta oscuridad como hemos podido sobre un tema tan prometedor desde todos los puntos de vista.

Si el amigo lector recibe con escepticismo esta primera aseveración, la juzga temeraria o la supone perversa, le invito a que relea algunos trabajos de investigación implantológica publicados en la última década. Estos repasos fortuitos y aleatorios de la literatura científica y no sólo la consulta de las citas bibliográficas, suelen ser muy elocuentes y si se hicieran con una cierta regularidad alertarían al clínico práctico sobre las inseguras arenas movedizas sobre las que se sustenta cualquier ciencia de vanguardia.

Quizás esos patinazos se deban, en parte, al natural deseo de apoyar y reforzar el buen nombre y el prestigio de una terapéutica tan polémica como lo fue la implantología en sus inicios, pero en realidad han colaborado a que se mantengan por más tiempo vigentes los errores o las inexactitudes iniciales que toda avanzadilla del progreso conlleva inevitablemente.

Por otro lado existen profesionales, verdaderamente destacados, cuya fidelidad incorrupta a las teorías, a las técnicas y a los criterios metodológicos que cuentan con mayor número de estudios científicos referenciados, hace que las nuevas aportaciones, las nuevas ideas y los nuevos procedimientos, que por su misma jovialidad y lozanía no pueden exhibir tanto volumen bibliográfico, no se incorporen con suficiente agilidad a la práctica normal de la implantología. Me cuesta entender qué motivo le impide al profesional erudito estudiar y juzgar por sí mismo alguna de es-

tas sugestivas novedades y por qué las anatematiza si todavía no las ha ensayado.

Esa rendición sin condiciones a las normas y criterios foráneos y esa desconfianza en el propio examen de los hechos, paraliza no sólo las posibles aportaciones del mismo profesional verdaderamente erudito, sino también las de sus colegas terrenales que, naturalmente, tienen muy difícil convencer a aquel con el único argumento que acepta como válido y que consiste en reunir unas cuantas toneladas de estudios científicos serios. Pero la implantología, por muy milagrosa que nos siga pareciendo y por mucho respeto que nos merezca, no es una religión y ha de estar, y de hecho está, abierta al cambio. Un cambio -decía Maquiavelo- prepara otro cambio.

La implantología, me parece a mí, ha de perder algo de la rigidez monolítica que la ennobleció en su momento y que le permitió superar con noble madurez su azarosa adolescencia. En una palabra, la implantología moderna debería superar pronto la tentación escolástica del *magister dixit* que la atenaza, porque la verdad y los hechos son muy tozudos.

Otros compañeros ilustres llevados por el también natural deseo de destacar en su labor, y de superar las dificultades que plantean los casos límite, lucen ante el colega humano la parte más dramática y atrevida de la implantología. Debemos, claro está, agradecer a estos colegas su esfuerzo y su pericia. Pero no siendo este terreno de la alta dificultad el lugar en que se desenvuelve, afortunadamente, la implantología normal, se corre el riesgo de deformar la realidad y de hacer que el dentista no iniciado, o el que está en fase de crisálida implantológica, perciba la impresión de que, para el ejercicio de la implantología, se requiere, entre otras muchas cosas, inscribirse a cursos muy especiales y poseer, además, una excelsa y nada común riqueza gonadal (odontológicamente hablando).

Así que el odontólogo general, expulsado prácticamente ya de las partes más importantes, suculentas y prestigiosas de la odontología, y en vías de expulsión de otras, también parece destinado a no poder ejercer con dignidad esta área más reciente de la terapéutica odontológica. ¿Por qué, me pregunto yo, seguimos llamando odontólogo general al odontólogo general?, ¿No sería más apropiado llamarle odontólogo residual?

Y eso no está bien. En definitiva los pioneros de la implantología, los audaces pre-Bränemarkianos, fueron dentistas generalistas. Dentistas generalistas que, por cierto, recibieron todo tipo de críticas y de desprecios conmiserativos, sin el más mínimo reconocimiento a su ingenio, a su esfuerzo, a su constancia y sobre todo a su fe en que el sueño de la implantología era posible y por lo tanto al planteamiento de las bases sobre las que se produjo el sustancial cambio honorificador. Ni siquiera ahora, que ya hemos reconocido que muchas de las herejías que se les atribuyeron -y que sirvieron perfectamente para su absoluta y definitiva defenestración- no eran tales, tenemos para con ellos ni una sola referencia, ni una sola palabra de testimonial recuerdo. Parece como si los protagonistas de aquellos heroicos inicios no hubieran existido nunca. Da la impresión, en una palabra, de que la profesión entera repudia y se avergüenza de sus propias raíces implantológicas.

A esas influencias negativas que, consciente o inconscientemente se transmiten desde los odontólogos más implantológicos a los menos implantológicos, cabe añadir un hecho aun más decepcionante y descorazonador. El "decálogo" de Bränemark que marcó la fantástica frontera entre lo que era científico y ortodoxo de lo que no lo era, se ha visto contradicho en gran parte y punto por punto por la cruda constatación de la realidad clínica. Resulta que los implantes, en un ataque de irrespetuosa ingratitud para con sus grandes valedores septentrionales, toleran ahora su colocación inmediata post-extracción, la prótesis con cerámica, las oclusiones sin cargas axiales, la carga temprana e incluso la inmediata, la unión a los dientes naturales, su función como pilares unitarios, su osteointegración exitosa en cualquier zona ósea (y no únicamente en el mentón), su colocación no sumergida* con la cabeza externa a la encía y otras travesuras de menor entidad. *!O tempora! !O mores!*

Con eso no quiero decir, ni mucho menos, que aquel "decálogo", científico, ortodoxo y revolucionario no fuera en su momento enormemente positivo y saludable desde todos los puntos de vista. Sin duda alguna lo fue. Pero ocurre ahora que esa depuración lenta y sacrílega de su ciclópea doctrina se va produciendo con una resistencia pasiva incomprensible por parte de las altas instancias implantológicas, y con la silenciosa aquiescencia, además, de los profesionales verdaderamente ilustres, lo cual aturde, confunde y desanima al odontólogo terrenal que sabe muy bien que, de una vez por todas, tiene que tomar las riendas de una terapéutica que le compete muy básicamente, pero que no acaba de ver claro el camino.

Y todo eso no propicia el buen asentamiento, el normal asentamiento, de la implantología en la odontología actual.

La cuestión propiamente tal

Uno de los mandamientos del "decálogo" que se viene discutiendo desde hace algunos años, se refiere a la necesidad de cubrir completamente el implante con la mucosa, en el momento de colocarlo. Cuando Bränemark estableció esta obligación, lo hizo para propiciar una más segura osteointegración frente a los implantes que hasta aquel momento se solían dejar expuestos, se cargaban inmediatamente y se colocaban, a veces, con metodología poco escrupulosa. E hizo bien. En su lugar (mezcla inaudita de Göteborg y monte Sinaí) todos hubiéramos hecho lo mismo. Porque es lógico pensar que un implante expuesto va a estar sometido a más factores de riesgo que uno cubierto y por lo tanto protegido de las turbulencias mecánicas y microbianas del medio oral. ¿Pero alguien se dedicó a probar seriamente qué ocurría con la predictibilidad de la osteointegración en los implantes expuestos? No. Nadie se atrevía entonces a dejar implantes intencionadamente expuestos. De modo que durante muchos años estuvimos todos enterrando implantes, como buenos chicos, en busca de la prometida máxima predictibilidad. Pero en realidad estuvimos obedeciendo a una ley basada en una premonición quirúrgica, tan lógica y tan qui-

* No creo que sea correcto, gramaticalmente hablando, el calificativo de "sumergido" o "no sumergido" referido a la colocación de un implante, toda vez que para sumergir algo hace falta un líquido continente. Y como que la "liquidez" de una encía -incluso de la más purulenta- sólo puede tener una vaga referencia a la solidez económica de su propietario, habrá que ir pensando en usar otro apelativo.

Un cuerpo sólido introducido en otro cuerpo sólido, como es el caso de nuestros implantes con respecto a la mucosa y el hueso, nos permitirá hablar de inclusión, introducción, englobamiento o enzurronamiento. También podemos emplear cubrir, cobijar, revestir e incluso, si atendemos a nuestro talante más tenebroso, se puede utilizar la figura del enterramiento o del sepultamiento.

tas sugestivas novedades y por qué las anatematiza si todavía no las ha ensayado.

Esa rendición sin condiciones a las normas y criterios foráneos y esa desconfianza en el propio examen de los hechos, paraliza no sólo las posibles aportaciones del mismo profesional verdaderamente erudito, sino también las de sus colegas terrenales que, naturalmente, tienen muy difícil convencer a aquel con el único argumento que acepta como válido y que consiste en reunir unas cuantas toneladas de estudios científicos serios. Pero la implantología, por muy milagrosa que nos siga pareciendo y por mucho respeto que nos merezca, no es una religión y ha de estar, y de hecho está, abierta al cambio. Un cambio -decía Maquiavelo- prepara otro cambio.

La implantología, me parece a mí, ha de perder algo de la rigidez monolítica que la ennobleció en su momento y que le permitió superar con noble madurez su azarosa adolescencia. En una palabra, la implantología moderna debería superar pronto la tentación escolástica del *magister dixit* que la atenaza, porque la verdad y los hechos son muy tozudos.

Otros compañeros ilustres llevados por el también natural deseo de destacar en su labor, y de superar las dificultades que plantean los casos límite, lucen ante el colega humano la parte más dramática y atrevida de la implantología. Debemos, claro está, agradecer a estos colegas su esfuerzo y su pericia. Pero no siendo este terreno de la alta dificultad el lugar en que se desenvuelve, afortunadamente, la implantología normal, se corre el riesgo de deformar la realidad y de hacer que el dentista no iniciado, o el que está en fase de crisálida implantológica, perciba la impresión de que, para el ejercicio de la implantología, se requiere, entre otras muchas cosas, inscribirse a cursos muy especiales y poseer, además, una excelsa y nada común riqueza gonadal (odontológicamente hablando).

Así que el odontólogo general, expulsado prácticamente ya de las partes más importantes, suculentas y prestigiosas de la odontología, y en vías de expulsión de otras, también parece destinado a no poder ejercer con dignidad esta área más reciente de la terapéutica odontológica. ¿Por qué, me pregunto yo, seguimos llamando odontólogo general al odontólogo general?, ¿No sería más apropiado llamarle odontólogo residual?

Y eso no está bien. En definitiva los pioneros de la implantología, los audaces pre-Bränemarkianos, fueron dentistas generalistas. Dentistas generalistas que, por cierto, recibieron todo tipo de críticas y de desprecios conmiserativos, sin el más mínimo reconocimiento a su ingenio, a su esfuerzo, a su constancia y sobre todo a su fe en que el sueño de la implantología era posible y por lo tanto al planteamiento de las bases sobre las que se produjo el sustancial cambio honorificador. Ni siquiera ahora, que ya hemos reconocido que muchas de las herejías que se les atribuyeron -y que sirvieron perfectamente para su absoluta y definitiva defenestración- no eran tales, tenemos para con ellos ni una sola referencia, ni una sola palabra de testimonial recuerdo. Parece como si los protagonistas de aquellos heroicos inicios no hubieran existido nunca. Da la impresión, en una palabra, de que la profesión entera repudia y se avergüenza de sus propias raíces implantológicas.

A esas influencias negativas que, consciente o inconscientemente se transmiten desde los odontólogos más implantológicos a los menos implantológicos, cabe añadir un hecho aun más decepcionante y descorazonador. El "decálogo" de Bränemark que marcó la fantástica frontera entre lo que era científico y ortodoxo de lo que no lo era, se ha visto contradicho en gran parte y punto por punto por la cruda constatación de la realidad clínica. Resulta que los implantes, en un ataque de irrespetuosa ingratitud para con sus grandes valedores septentrionales, toleran ahora su colocación inmediata post-extracción, la prótesis con cerámica, las oclusiones sin cargas axiales, la carga temprana e incluso la inmediata, la unión a los dientes naturales, su función como pilares unitarios, su osteointegración exitosa en cualquier zona ósea (y no únicamente en el mentón), su colocación no sumergida* con la cabeza externa a la encía y otras travesuras de menor entidad. *!O tempora! !O mores!*

Con eso no quiero decir, ni mucho menos, que aquel "decálogo", científico, ortodoxo y revolucionario no fuera en su momento enormemente positivo y saludable desde todos los puntos de vista. Sin duda alguna lo fue. Pero ocurre ahora que esa depuración lenta y sacrílega de su ciclópea doctrina se va produciendo con una resistencia pasiva incomprensible por parte de las altas instancias implantológicas, y con la silenciosa aquiescencia, además, de los profesionales verdaderamente ilustres, lo cual aturde, confunde y desanima al odontólogo terrenal que sabe muy bien que, de una vez por todas, tiene que tomar las riendas de una terapéutica que le compete muy básicamente, pero que no acaba de ver claro el camino.

Y todo eso no propicia el buen asentamiento, el normal asentamiento, de la implantología en la odontología actual.

La cuestión propiamente tal

Uno de los mandamientos del "decálogo" que se viene discutiendo desde hace algunos años, se refiere a la necesidad de cubrir completamente el implante con la mucosa, en el momento de colocarlo. Cuando Bränemark estableció esta obligación, lo hizo para propiciar una más segura osteointegración frente a los implantes que hasta aquel momento se solían dejar expuestos, se cargaban inmediatamente y se colocaban, a veces, con metodología poco escrupulosa. E hizo bien. En su lugar (mezcla inaudita de Göteborg y monte Sinaí) todos hubiéramos hecho lo mismo. Porque es lógico pensar que un implante expuesto va a estar sometido a más factores de riesgo que uno cubierto y por lo tanto protegido de las turbulencias mecánicas y microbianas del medio oral. ¿Pero alguien se dedicó a probar seriamente qué ocurría con la predictibilidad de la osteointegración en los implantes expuestos? No. Nadie se atrevía entonces a dejar implantes intencionadamente expuestos. De modo que durante muchos años estuvimos todos enterrando implantes, como buenos chicos, en busca de la prometida máxima predictibilidad. Pero en realidad estuvimos obedeciendo a una ley basada en una premonición quirúrgica, tan lógica y tan qui-

* No creo que sea correcto, gramaticalmente hablando, el calificativo de "sumergido" o "no sumergido" referido a la colocación de un implante, toda vez que para sumergir algo hace falta un líquido continente. Y como que la "liquidez" de una encía -incluso de la más purulenta- sólo puede tener una vaga referencia a la solidez económica de su propietario, habrá que ir pensando en usar otro apelativo.
Un cuerpo sólido introducido en otro cuerpo sólido, como es el caso de nuestros implantes con respecto a la mucosa y el hueso, nos permitirá hablar de inclusión, introducción, englobamiento o enzurronamiento. También podemos emplear cubrir, cobijar, revestir e incluso, si atendemos a nuestro talante más tenebroso, se puede utilizar la figura del enterramiento o del sepultamiento.

rúrgica como se quiera, pero premonición al fin y al cabo.

El Dr. Alejandro Padrós** fue uno de los primeros inconformistas que se atrevieron a dudar de la conveniencia de dejar completamente cubiertos los implantes. Se fijó en los serios inconvenientes que presenta la cobertura del implante con la mucosa. Probó el dejarlos expuestos. Tuvo éxito. Nos habló, alborozado, de la técnica semisumergida y naturalmente, recibió todo tipo de cariñosos improperios corporativos. Incluidos los míos. Yo, como buen timorato, me escandalicé entonces tanto como muchos colegas se escandalizan todavía ahora. No nos fiábamos de él que lo había probado (pero que tenía el grave inconveniente de ser español), porque nos fiábamos más de otros que no lo habían probado (pero que tenían la ventaja de no ser españoles). Y es que "España y yo somos así señora".

De una forma totalmente independiente, la firma ITI, y después otros sistemas implantológicos y algunos profesionales adelantados, fueron comprobando que al dejar un implante sin cubrir por la encía, no sólo no se perjudica en absoluto la probabilidad de una buena osteointegración (Figs. 1 a 4), sino que se propician una serie de ventajas muy estimables para nuestros fines terapéuticos.

Pero vayamos a los hechos y veamos:



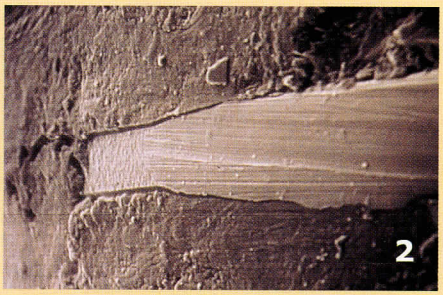

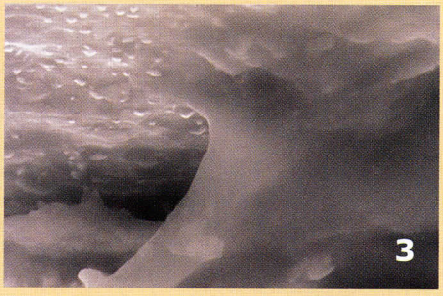

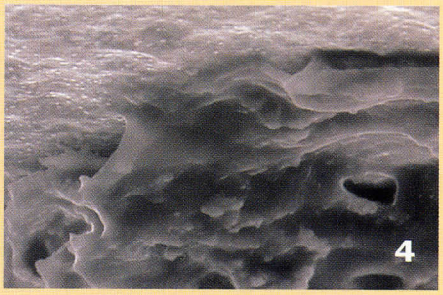

Figura 1. La osteointegración de los implantes no cubiertos no es menos frecuente ni de menor calidad que la de los implantes cubiertos por la mucosa. En algunos aspectos es bastante mejor. Como ejemplo podemos ver aquí un implante no-cubierto, perfectamente osteointegrado desde hacía 2 años, que se tuvo que extraer debido a la petición expresa de la paciente que sufría una severa glosodinia (que, naturalmente, sigue padeciendo después de la extracción de los implantes). Se trata de una ocasión muy poco frecuente de poder ver cómo es la tan traída y llevada osteointegración real en humanos.

Figura 2. Aspecto al ESEM del mismo implante de la Fig. 1. Se aprecia, a pesar del trauma producido por el trépano, la adaptación del hueso a una de las aristas del implante (×170).

Figura 3 y 4. El mismo implante de las figuras anteriores. Rompiendo y separando el hueso del implante mediante un instrumento afilado y observando el margen del hueso que quedó unido a la superficie, se puede ver, a más aumentos, la auténtica unión del hueso a la superficie del implante. ESEM (×1100 y 3000)

Las ventajas que proporciona la técnica de implantes expuestos

1. Poder dejar el cuello del implante por encima de la cresta ósea (y así no perder los milímetros de "respeto" que exige el hueso hasta la unión implante-aditamento)

Los colegas que no pueden impedir el mirar con sus propios ojos, ya han advertido hace bastante tiempo que dejar el implante muy a ras de hueso conlleva una pérdida de este en forma de cráter al cabo de poco tiempo de haber conectado el aditamento protésico.

No se trata, evidentemente, de aquella pérdida "normal" de hueso, objeto de tan sesudos estudios y de tan complejas estadísticas, que se nos decía que ocurría inevitablemente. Un contratiempo que, según los doctos, debíamos aceptar con sabia resignación, e incluso con ostentosa imperturbabilidad, durante el primer año de servicio clínico del implante. Una pérdida estimada entonces, precisamente, en uno o dos milímetros... que luego proseguía con una pérdida de 0,1 mm anuales. ¿Lo recuerda el amigo lector?

Se trata, simplemente, como ya ha sido reconocido en muchas partes, de que el hueso no tolera de ningún modo una proximidad menor de 2 a 3 mm con la discontinuidad y la filtración que supone la unión entre el implante y su aditamento. Lo mismo ocurre con el espacio biológico de Garber entre la unión epitelial y la cresta alveolar. El hueso se retirará siempre que invadamos esos milímetros que lo separan de la unión epitelial, como tenemos todos muy en cuenta al corregir una sonrisa gingival.

Es fundamentalmente por esa razón que si colocamos un implante a ras de hueso va a formarse el típico cráter alrededor del implante a partir del mismo momento en que conectemos el aditamento (Figs. 5 y 6).

En cambio si dejamos el cuello del implante por encima del hueso alveolar, este hueso tenderá a mantenerse en la altura inicial. (Figs. 7 a 13) Ver también el voluntarioso esquema de la página 21.

** Cualquiera que quiera ver en este reconocimiento público una consecuencia de la consanguineidad existente entre mi hermano Alejandro y yo, estará incurriendo en un nefando empirismo. Puedo asegurar que para mí una cosa son los afectos familiares propios de un genoma tan próximo y otra muy distinta el empeño por colocar implantes con las mayores garantías posibles de éxito. Pero ni una cosa ni otra me impiden reconocer el valor de sus aportaciones en el campo implantológico debidas a su fina capacidad de observación, a su ingenio, a su habilidad para crear un destacado equipo de investigación y desarrollo, a su tesón y a su incombustibilidad (sobre todo teniendo en cuenta los tradicionales recelos que tan ufanos florecen en nuestro país). Y no quiero dejar pasar esta ocasión para agradecerle, como colega, sus esfuerzos y sus aciertos.

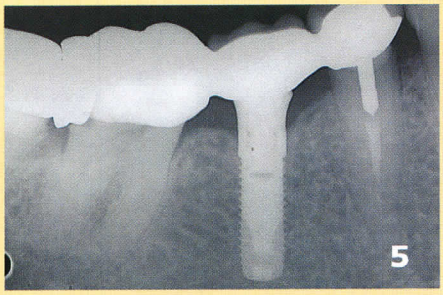

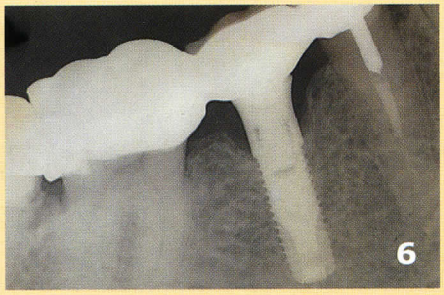

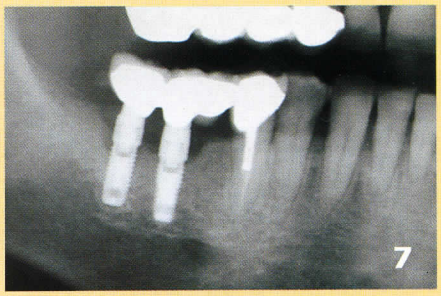

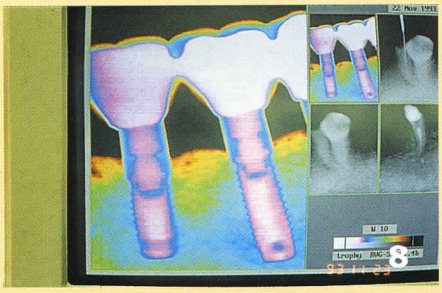

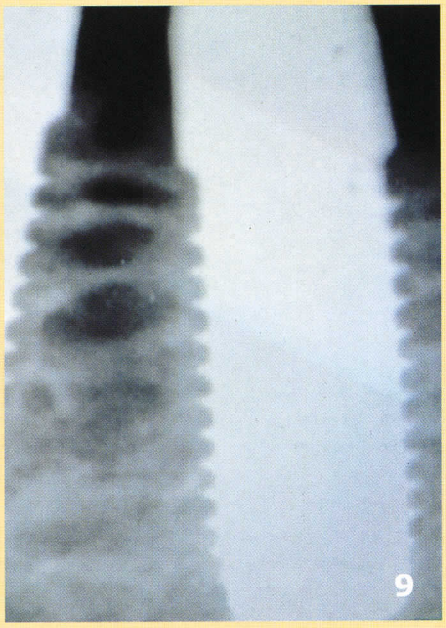

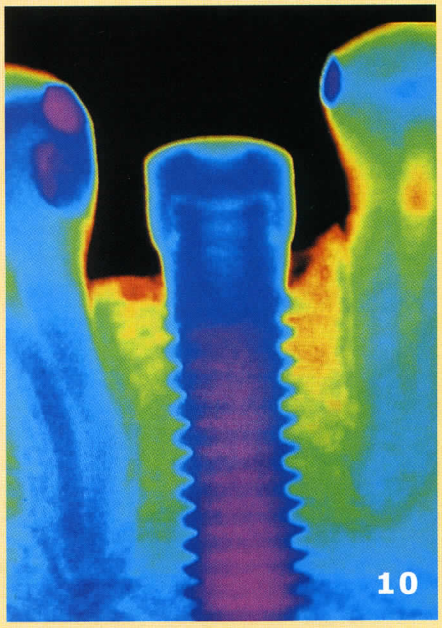

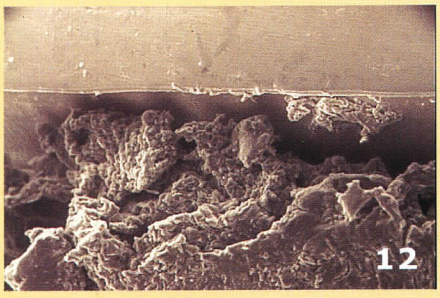

Figura 5. Radiografía de un implante, que fue colocado totalmente enterrado, tomada el día de la colocación de la corona protésica. El hueso está a la altura de la unión entre implante y aditamento.

Figura 6. Radiografía del implante de la Fig. 5 tomada a los 5 meses de la conexión del aditamento. El hueso se ha retirado de la unión entre implante y aditamento creando ese cráter típico de los implantes enterrados porque el hueso no tolera una proximidad menor de 2 ó 3 mm a la discontinuidad que supone la unión entre implante y aditamento.

Figura 7. Radiografía de unos implantes colocados enterrados, tomada a los 3 años de colocados los aditamentos y la prótesis. La pérdida de hueso alrededor de estos cuellos que habían sido enterrados es lamentablemente manifiesta.

Figura 8. Radiovisiografía de unos implantes colocados expuestos, tomada a los 3 años de colocada la prótesis. No ha habido pérdida de hueso.

Figura 9. Radiografía del espacio entre dos implantes colocados expuestos, tomada a los 3 años de colocada la prótesis. Se aprecia una hermosa trabeculación del hueso, hasta el mismo cuello de los dos implantes, debida a la buena función biomecánica generada por los implantes. No ha habido pérdida de hueso alrededor de los cuellos de los implantes, porque éstos nunca estuvieron enterrados en él, y la unión implante-aditamento nunca estuvo a menos de 2-3 mm.

Figura 10. Radiovisiografía de un implante colocado supracrestal al hueso y no cubierto por la encía hacía 4 meses, tomada el día en que se iba a colocar el aditamento y la corona provisional. Se ve aún roscado el tapón de cicatrización que dejamos siempre desde el mismo día de la colocación del implante. Se aprecia en el lado mesial del implante una pequeña pérdida ósea debido a que en esa zona el cuello del implante nos quedó un poco más enterrado en el hueso (obligados a evitar que alguna espira nos quedara al aire en el lado distal) y por lo tanto la unión entre implante y tapón de cicatrización, en el lado mesial, quedó a menos de 2 mm del hueso.

Figura 11. Otro de los implantes colocados sin cubrir, en el caso de la paciente de las Figs. 1 a 4, que también se extrajo después de 2 años de perfecto funcionamiento, por el motivo expuesto en el pie de la Fig. 1. Aquí se puede apreciar también la buena osteointegración del implante y, sobre todo, el mantenimiento del hueso en la línea justa del inicio del cuello del implante (a la derecha).

Figura 12. El mismo implante de la Fig. 11. Se aprecia la unión del hueso hasta el mismísimo cuello del implante (arriba), a pesar de las maniobras para la extracción del implante, después de dos años de funcionamiento en boca. La técnica de colocación de implantes supracrestales puede ofrecernos, por lo tanto, en definitiva, más osteointegración que la técnica cubierta. ESEM (×175).

Figura 13. La misma zona del cuello del implante de las Figs. 11 y 12, vista a mayor aumento. ESEM (×1500).

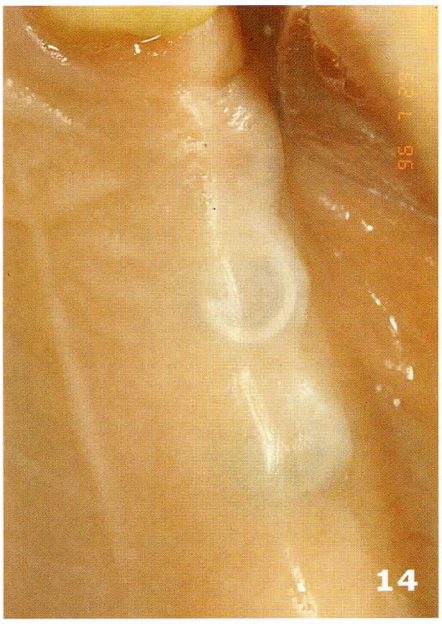

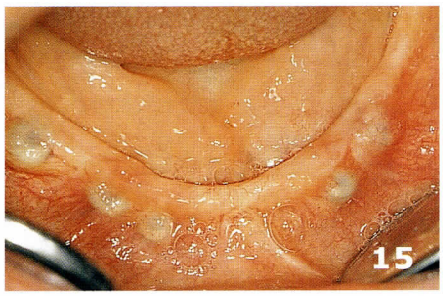

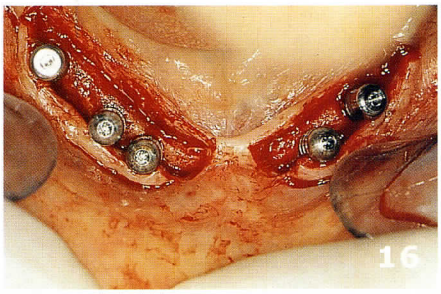

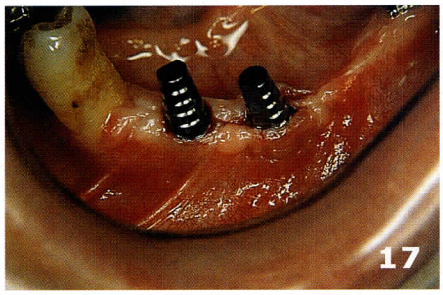

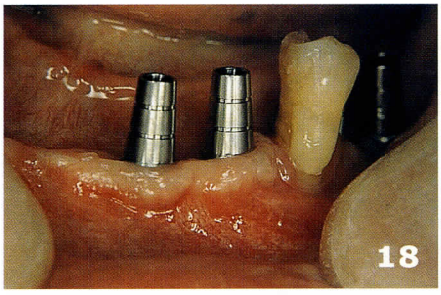

Figura 14. La cobertura con la mucosa de los implantes que dejemos sobresalientes del hueso, para evitar la pérdida del mismo en forma cráter alrededor de los cuellos, puede presentarnos problemas. En este caso, por fortuna, la mucosa permaneció íntegra, pero si se hubiera abierto una dehiscencia en la parte vestibular de alguno de ellos, hubiéramos tenido una emergencia del futuro aditamento en una zona muy próxima a la encía libre, difícil de corregir. Por eso es importante dejar, de entrada, el cuello del implante expuesto, con la mucosa suturada a su alrededor y no por encima de él.

Figura 15. Implantes mandibulares, que no se dejaron expuestos, en un caso con poca encía adherida. Afortunadamente no hubo ninguna dehiscencia que en este caso se hubiera producido con toda probabilidad en plena mucosa no queratinizada.

Figura 16. Segunda cirugía, para exponer los implantes en el caso de la Fig. 15 y trasladar un poco de mucosa queratinizada a la parte vestibular de los mismos. Si se hubiera optado por la técnica no cubieta nos habríamos ahorrado las molestias y el trauma de esa segunda cirugía y hubiéramos asegurado, de entrada, con mucha mayor facilidad la mucosa queratinizada que nos convenía dejar en cada parte.

Figura 17. Aditamentos sobre dos implantes colocados cubiertos en la zona derecha mandibular, después de la cicatrización de la segunda cirugía. La cantidad y calidad de la encía vestibular es pobre porque se produjeron sendas dehiscencias en los bordes vestibulares de los dos implantes enterrados.

Figura 18. Aditamentos sobre dos implantes colocados expuestos en la zona izquierda mandibular del mismo paciente de la Fig. 17. No se tuvo que hacer segunda cirugía y la calidad y cantidad de la mucosa es mucho mejor que en el lado derecho.

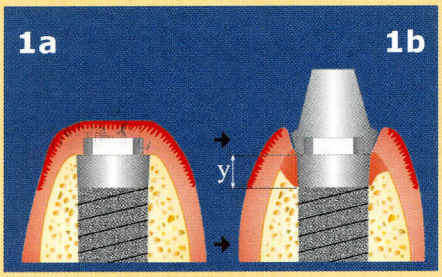

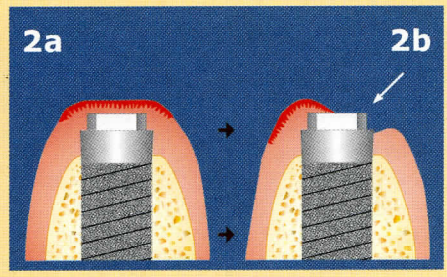

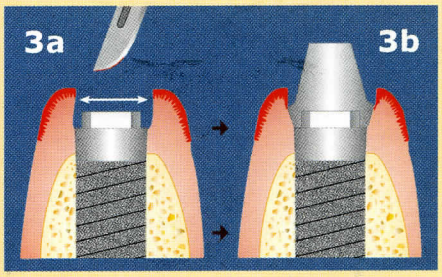

Esquema 1 a. Implante colocado a ras de hueso y totalmente cubierto por la encía. (Sistema todavía habitual en una gran parte del orbe implantológico).
1 b. Al conectar el aditamento se pierden invariablemente 2-3 milímetros de hueso (y), porque esos milímetros son los que necesita por debajo de la frontera entre medio interno y medio externo. (Del mismo modo que ocurre con el espacio biológico de Garber). La segunda cirugía que se precisa para poder conectar el aditamento, representa, además, una catarata de bacterias y una injuria para la delicada unión entre el implante ya osteointegrado y los tejidos vecinos, tanto duros como blandos.

Esquema 2 a. Implante supracrestal, sobresaliente del hueso (para no perder los 2 ó 3 milímetros que se pierden con el sistema tradicional), pero cubierto por la mucosa.
2 b. Posible dehiscencia, durante el período de osteointegración, en una zona no favorable de la encía (muy próxima al tejido no queratinizado, o completamente situada en él).

Esquema 3 a. Implante supracrestal, sobresaliente del hueso y totalmente expuesto desde el principio. Con la primera incisión del bisturí elegimos la cantidad de encía queratinizada que vamos a dejar a cada lado del implante. La sutura se efectúa alrededor del tapón de cicatrización, que queda colocado en esta primera cirugía (el tapón de cicatrización no está representado en el esquema).
3 b. Mantenimiento ideal y seguro de todos los tejidos durante el período de osteointegración y también al conectar el aditamento. No hay necesidad de sufrir todos los inconvenientes que supone una segunda cirugía y la calidad y cantidad del hueso y de la mucosa queratinizada es óptima.

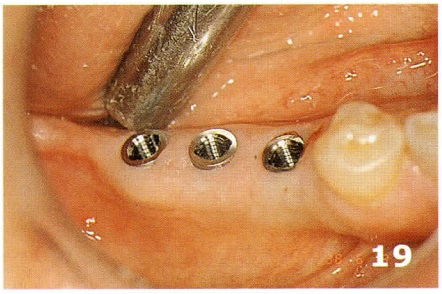

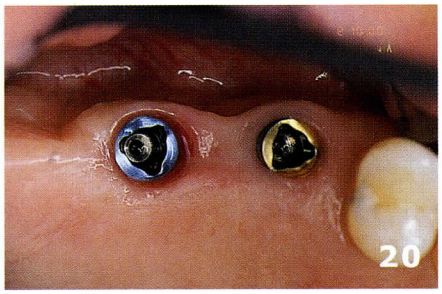

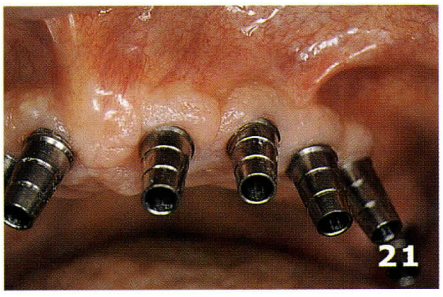

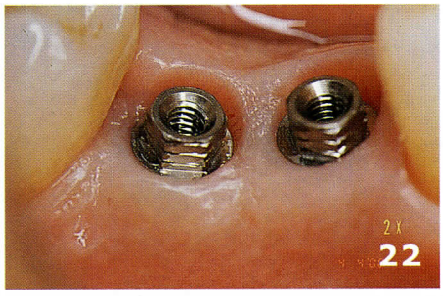

Figuras 19, 20, 21 y 22. Excelente aspecto de la mucosa al rededor de distintos modelos de implantes colocados expuestos (Steri-Oss, Replace Select y Klockner).

2. *Evitar el riesgo de que una exposición accidental del implante, a través de la mucosa, nos deje su emergencia definitiva en una zona no favorable (demasiado cerca de la encía no queratinizada o incluso completamente situada en ella)*

Cuando el dentista prueba y se convence de que es mucho mejor dejar el implante supracrestal sobresaliente por encima de la cresta ósea, se da cuenta, también, de que debe enfrentarse a una dificultad importante. Porque no es siempre fácil suturar la mucosa sobre los implantes que se dejan claramente emergentes de la cresta ósea (sobre todo los diseñados con exágono externo). Y si se llega a suturar esa mucosa, con virtuosismo y habilidad, algún borde de la cabeza del implante o del tornillo de cierre puede perforarla espontáneamente al cabo de algunos días (Fig. 14).

Si esta perforación ocurre en una zona de mucosa no queratinizada (como pasa con cierta frecuencia cuando no existe mucha encía adherida al iniciar la intervención) se nos plantea un problema fastidioso ya que será difícil corregir esta emergencia del aditamento en una mucosa no adherida (Figs. 15 a 18).

Adoptando la técnica expuesta, podemos dejar el cuello del implante claramente sobresaliente de la cresta ósea y al suturar alrededor del implante no se puede producir aquella temible dehiscencia. (Ver otra vez el voluntarioso esquema).

3. *Poder elegir la cantidad de encía adherida que vamos a dejar alrededor de cada implante*

Si adoptamos la técnica de dejar los implantes expuestos vamos a poder elegir, en el mismo momento de la incisión inicial con el bisturí, aquella cantidad de encía queratinizada que juzguemos apropiada para cada implante, según sean, claro está, las disponibilidades de esa encía en cada caso.

Con el bisturí decidimos, "dibujamos" y establecemos de buen principio algo tan importante como es la cantidad de encía adherida que vamos a trasladar y dejar, definitivamente, ciñendo la cara bucal del implante al finalizar el caso. (Ver, por última vez, el voluntarioso esquema de la página 21).

Cuando se trata de zonas mucosas mandibulares la encía queratinizada disponible tiene, a veces, una anchura mínima. Entonces se aprecia la enorme ventaja de poder elegir con exactitud, mediante la primera incisión de nuestro bisturí, cuánta de esta mucosa vamos a dejar por bucal y cuánta por lingual de cada implante. Lo mismo ocurre en zonas anteriores maxilares con compromiso estético.

Estos intencionados y sencillísimos "traslados" de la encía queratinizada allí donde le conviene al implante ofrece unos resultados magníficos y nos evita muchas complicaciones (Figs. 19 a 22).

Es verdad que al suturar la herida alrededor de dos implantes próximos entre sí (en realidad es alrededor de sus dos tapones de cicatrización) pueden quedarnos pequeños espacios rectangulares sin adaptación entre los dos labios de la mucosa. Pero cuando eso ocurre tenemos tres buenas soluciones.

Primera solución: *no hacer nada.* Sólo recomendar al paciente una buena higiene de la zona con irrigaciones suaves y controlar nosotros mismos cada dos o tres días la evolución y la limpieza de esos espacios.

La epitelización por segunda intención de ese diminuto y paralelepipédico vacío se produce alrededor de los 15 ó 20 días y aunque eso contravenga nuestras más sólidas convicciones quirúrgicas, lo cierto es que en esas circunstancias nunca hemos encontrado problemas ni de cicatrización de la mucosa, ni de osteointegración de los implantes. Sólo podemos temer el inconveniente de que se formen papilas ligeramente invertidas entre los implantes cuando tratamos zonas de compromiso estético para lo cual existen algunas soluciones de compromiso (Fig. 23).

Pero si esta pasiva solución no complace enteramente a nuestro inquieto ego profesional, podemos optar por otra solución.

Segunda solución: *cortar por lingual un semicírculo de mucosa,* adaptado a cada implante. En el maxilar no tendremos nunca problemas para efectuar esa sección pues la mucosa palatina es absolutamente generosa en encía adherida. En la mandíbula pueden ocurrir dos cosas. O bien que sobre encía adherida por lingual y entonces podemos cortar ese semicírculo sin problemas. O bien que haya poca encía adherida, en cuyo caso no nos va a ser demasiado difícil obtener un cierre primario con la sutura sin más (Fig. 24).

Con la pequeña aproximación de los bordes obtenida gracias a esta gingivectomía semilunar, en zonas de abundante encía queratinizada, casi siempre se pueden ce-

rrar bien las heridas para que curen por primera intención.

Tercera solución: *aplicar plasma enriquecido con factores de crecimiento* en esos espacios. Y me refiero al plasma que nos ha enseñado a obtener otro gran compañero que ha participado también muy activa y brillantemente en la evolución de nuestra especialidad. Me refiero al Dr. Eduardo Anitua.***

El plasma enriquecido con factores de crecimiento, en sus fracciones más concentradas en plaquetas y en fibrina constituyen un cierre sorprendente para esas y otras zonas conflictivas de nuestras suturas (Figs. 25 a 29).

Y por eso recomiendo a los colegas que no hayan asistido al curso del Dr. Anitua o no hayan leído su libro (*Un nuevo enfoque en la regeneración ósea. Plasma rico en factores de crecimiento (PRGF)*. Ed. Puesta al día Publicaciones, S.L.), que lo hagan a la mayor brevedad posible.

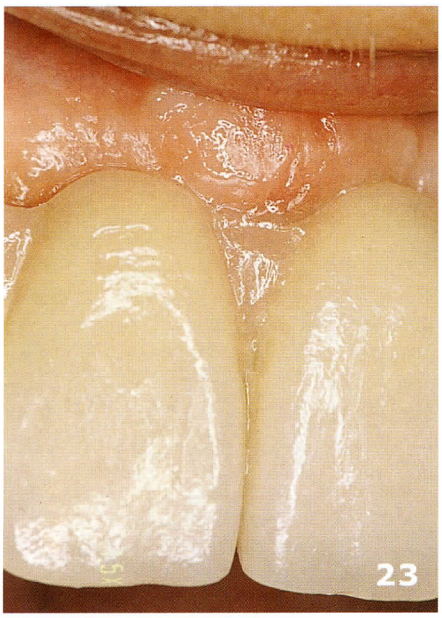

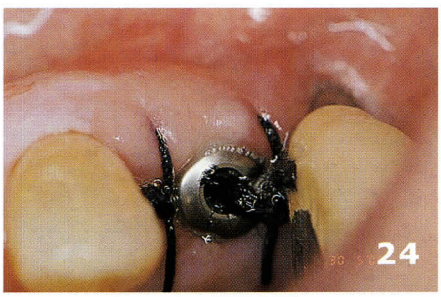

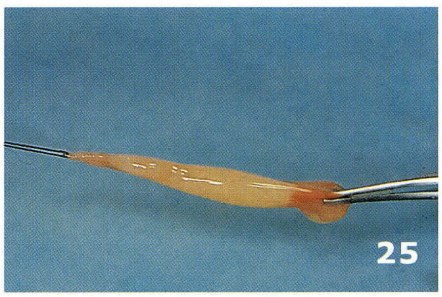

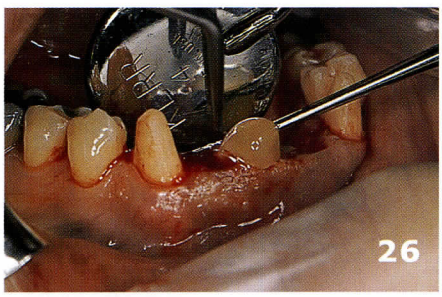

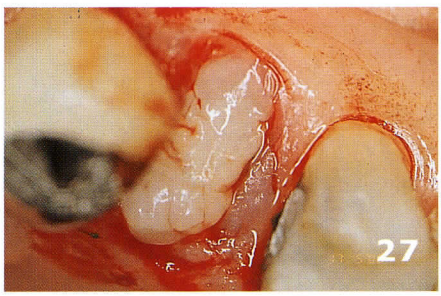





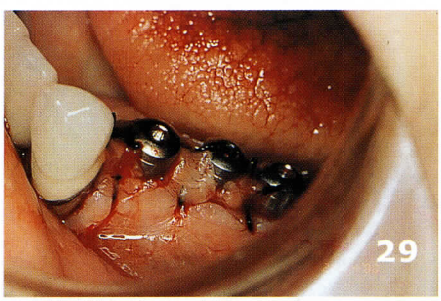

Figura 23. En el caso de no querer, o no poder, regenerar una papila, por ejemplo en zonas de póntico, podemos solventar aceptablemente el problema con encía artificial en cerámica. Las condiciones para conseguir, con ese recurso, una buena apariencia estética son: color de encía claro y forma triangular cóncava. Si se modela con un volumen convexo, imitando una escultural papila, se consigue, invariablemente, el aspecto de una tumoración más o menos repugnante.

Figura 24. Una pequeña gingivectomía semilunar en la zona palatina, donde nunca falta encía adherida, facilita el cierre de la herida en zonas estrechas y conflictivas.

Figura 25. El plasma enriquecido con factores de crecimiento, tal como lo ha establecido el Dr. Anitua, tiene una consistencia semi-elástica curiosamente manipulable, que incluso permite ser suturado a la mucosa.

Figura 26. El plasma enriquecido con factores de crecimiento, en su fracción más rica en plaquetas nos servirá para favorecer la regeneración ósea, pero en sus fracciones más ricas en fibrina nos permite unos cierres sorprendentes y unas cicatrizaciones aceleradas de heridas mucosas. En cualquier extracción en que nos convenga colocar un implante con la menor pérdida posible de hueso, como es el caso del proceso alveolar de los incisivos inferiores, es recomendable la colocación de las distintas fracciones de este plasma.

Figura 27. Aspecto de ese plasma enriquecido con factores de crecimiento recién colocado en la herida post-extracción. El cierre inmediato que se obtiene es sumamente llamativo.

Figura 28 (a). Vista al ESEM del plasma enriquecido con factores de crecimiento en su fase de retracción. Aspecto de su superficie externa (×1150). **(b).** Y otra vista, también al ESEM del interior de este mismo plasma. Se adivinan los restos de varias plaquetas, que ya han liberado los glóbulos α, aprisionados en la red de fibrina. (× 4150)

Figura 29. Plasma enriquecido en factores de crecimiento, cubriendo los pequeños vacíos que a veces quedan entre implantes expuestos, colocados muy próximos entre sí.

***Como que en este caso no existe parentesco alguno entre el Dr. Eduardo Anitua y el firmante de este artículo, espero que no se levanten malévolos correveidiles a raíz de mis elogios para con su trabajo y sus aportaciones. Sólo la fortuita coincidencia de nuestro nombre de pila podría levantar las sospechas de un cierto cohecho odontológico. Pero estoy convencido de que los colegas auténticamente pendientes de la innovación técnica no caerán en esa barbaridad.

4. Evitar una segunda cirugía

Quizás nadie mejor que nuestros propios pacientes pueden abogar por la ventaja deliciosa que supone eludir una segunda cirugía destinada a exponer los implantes que fueron completamente cubiertos por la encía, y que la cita destinada a esa segunda cirugía, se transforme en una estimulante sesión destinada a construir el esperado provisional montado, por fin, sobre los implantes y -si ya lo estimamos oportuno- a tomar las impresiones y los registros para la prótesis definitiva.

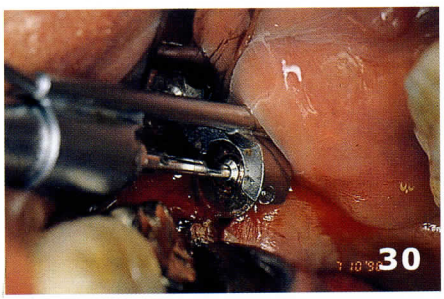

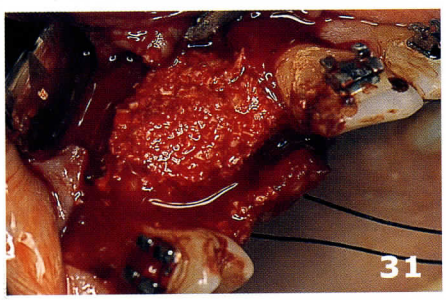

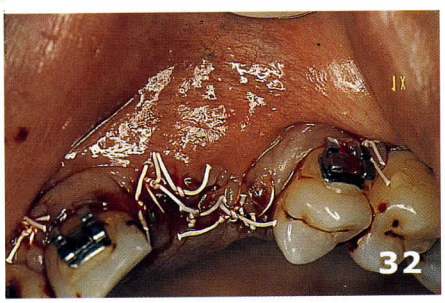

Figura 30. El disco de Khoury permite obtener sin riesgos para zonas vecinas una buena cantidad de hueso autólogo de la región retromolar mandibular, zona en que los pacientes aceptan, con más facilidad que en el mentón, la obtención de hueso.

Figura 31. Injerto óseo en la zona del 12 y 13 a fin de conseguir suficiente hueso para colocar dos implantes en una zona en que, después de la extracción quirúrgica, al parecer por vestíbulo, de un canino incluido, había muy poca cantidad de hueso.

Figura 32. Sutura cubriendo el injerto y la membrana Gore con refuerzo de titanio. Puede observarse la cantidad de encía libre que ha ocupado la parte vestibular, como consecuencia del tamaño y del importante traslado del colgajo que exigió la cobertura del injerto y la membrana. Mal pronóstico estético y de cierre de los futuros implantes con mucosa adherida.

Pero es que además del beneficio de tiempo, de trabajo y de molestias que supone tanto para el paciente como para el dentista hay que recordar que existe un tercer beneficiado: el tejido blando periimplantario que a medida que se repiten colgajos y cicatrices va menguando en su aspecto saludable y en su calidad selladora. Y es que ese tejido poseerá menos fibras de colágeno y un componente inflamatorio residual que no va a ayudarnos en nada en el mantenimiento de la salud periimplantaria. Y además, al hueso que ciñe el cuello del implante ya osteointegrado, con benevolente condescendencia e incomprensible entusiasmo, no le hace ninguna gracia que le lancemos una insultante andanada de microorganismos con esa segunda cirugía tan molesta y tan gratuita, únicamente destinada a conectar el aditamento protésico.

5. Control continuo de la buena marcha de la osteointegración

Evidentemente, al tener el implante a la vista durante todo el proceso que destinemos a la osteointegración (tanto si decidimos que sea corto como largo) podemos controlarlo siempre que queramos. En las primeras semanas se puede hacer mediante una percusión cuidadosa y en la fase final de la espera, incluso, con unas moderadas presiones laterales.

Después de unos cuantos controles de este tipo, el profesional adquiere una sensibilidad especial para detectar, en un momento, si la marcha de la osteointegración es correcta o no es correcta. Es raro equivocarse.

De esta manera, es muy poco frecuente que una ausencia de suficiente osteointegración nos sorprenda en el momento de la conexión de los aditamentos, con la pérdida de tiempo y de hueso que eso supone para un nuevo intento implantológico.

Y además, psicológicamente para el paciente, es más comprensible una temprana reintervención que un fracaso tardío cuando él ya da por hecho, debido a la ausencia de molestias y a nuestra ausencia de alarmas, que todo funciona perfectamente: "Doctor, ¿pero cómo es que no se ha dado cuenta hasta ahora de que el implante no iba bien?, ¿y ahora hay que volver a empezar?"

Ejemplo prototípico

En resumen y con el fin de escenificar lo más gráficamente posible todo lo referido hasta aquí vamos a exponer un caso clínico-tipo.

Se trata de un varón de 32 años que presenta una gran pérdida de hueso en la región del 12 y del 13 debida a una extracción quirúrgica del canino incluido, que, al parecer, se realizó por vía vestibular.

En un primer tiempo procedimos a efectuar un injerto con 2/3 de hueso autólogo, obtenido mediante discos de Khoury (Fig. 30) de la zona retromolar mandibular, mezclado con 1/3 de Bio-oss, que cubrimos con una membrana Gore con refuerzo de titanio (Fig. 31).

El postoperatorio fue bueno. No hubo exposición de la membrana. Sin embargo podemos comprobar en la Fig. 32 que, debido al necesario traslado del colgajo para cubrir el voluminoso injerto, la encía libre ocupa casi todo el faldón vestibular y llega casi a la cresta. Esto representa, en principio, como todos sabemos, un mal pronóstico para un buen cierre mucoso de los futuros implantes, sobre todo si utilizamos la técnica cubierta y se produce alguna dehiscencia en esa encía libre. Y de todas formas, nos supone un problema estético preocupante.

A los 9 meses nos dispusimos a colocar los implantes. La incisión la efectuamos dejando para la parte vestibular del colgajo unos 3 mm de encía queratinizada, dibujando ligeramente las curvas requeridas por la estética de la futura emergencia de la prótesis. Retiramos la membrana. El hueso neoformado fue suficiente, tanto en calidad como en cantidad, para poder colocar los dos implantes (Figs. 33 y 34).

La sutura con seda nos permitió un cierre completo de la herida alrededor de los tapones de cicatrización que dejamos siempre colocados sobre los implantes desde el mismo día de la intervención (Fig. 35). Podemos comparar esta foto de la Fig. 35 con la de la Fig. 32 para comprobar la buena reubicación de la encía queratinizada sin haber efectuado ningún tipo de injerto mucoso. De buen principio ya no tememos ninguna insuficiencia de mucosa adheri-

da. De buen principio, ya estamos tranquilos respecto a este asunto. Hemos obtenido una buena cantidad de encía queratinizada, ya asegurada y bien posicionada... de manera muy simple.

Pasado el tiempo prudente de osteointegración propio de unos implantes colocados sobre un injerto óseo, retiramos los tapones de cicatrización. Observamos la buena calidad del tejido (Figs. 36 y 37) y sin necesidad de una segunda cirugía, ni de más molestias ni dilaciones, colocamos en la misma visita los aditamentos (Fig. 38) y los anhelados provisionales de resina, con los que, mediante contactos interproximales altos, induciremos una formación más completa de las papilas, merced a la presión negativa que se produce en estos espacios menores de 2mm, tal como sugirió hace bastantes años ese extraordinario clínico que es el Dr. Pere Harster**** (Fig. 39).

El paciente, que conocía perfectamente bien la historia de las molestas segundas cirugías, practicadas a dos miembros de su propia familia, salió de la consulta bendiciendo la técnica de implantes no cubiertos. Y se fue a su casa más feliz que unas pascuas.

Conclusiones

1. Las ventajas de la técnica de colocación de implantes no-cubiertos por la mucosa son importantes y no se limitan a una cuestión de mayor confort para el paciente o para el dentista.
2. Con la técnica de colocación de implantes no cubiertos, se conserva más hueso y más encía queratinizada. Y, con la posibilidad de un control permanente, se pierde menos tiempo y menos hueso en caso de producirse un fracaso de la osteointegración.
3. No hemos encontrado ninguna contraindicación especial a esta técnica (excepción hecha del tabaco). El porcentaje de osteointegraciones es igual -o incluso algo superior- al obtenido con la técnica de cubrimiento comple-

**** En este último caso, en el que no hay forma alguna de descubrir similitudes ortográficas ni de ADN, entre el Dr. Pere Harster y yo, habrá que recurrir al afecto, al respeto y a la profunda admiración que siento por él para envenenar de algún modo esta cita.

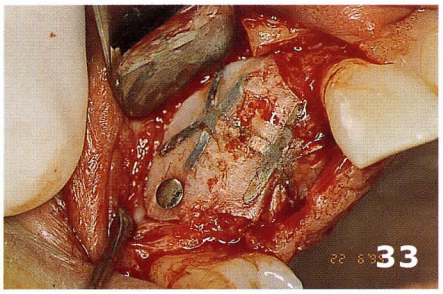

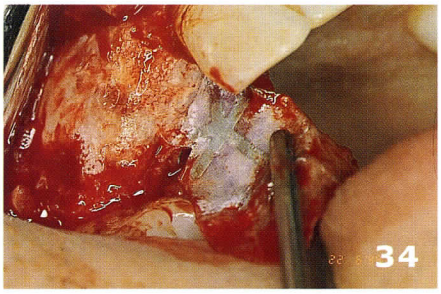

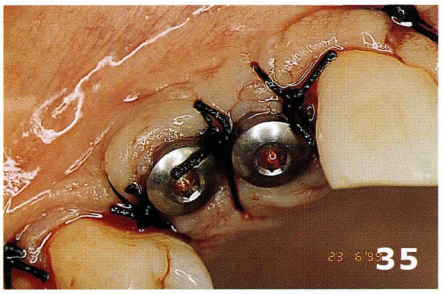

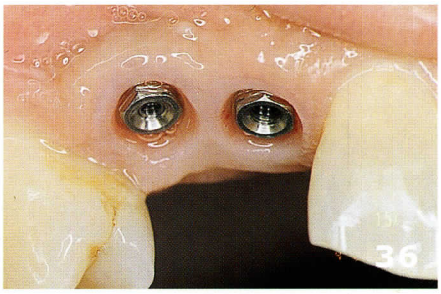

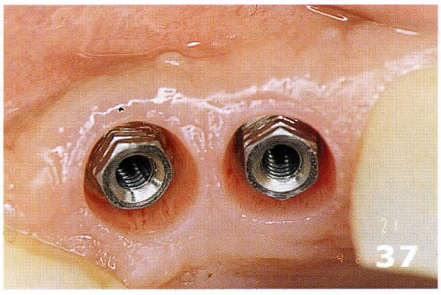

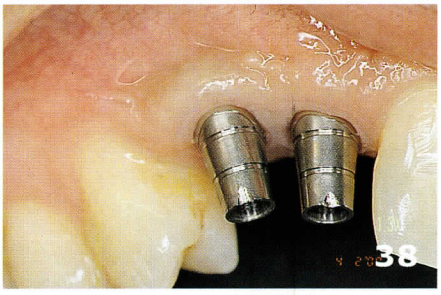

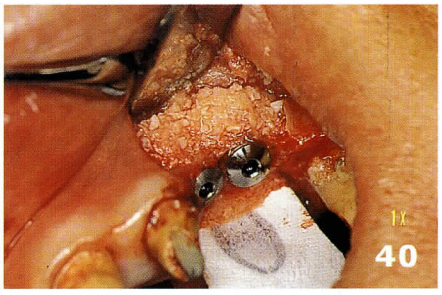

Figura 33. Aspecto de la membrana al ser retirada a los 9 meses.

Figura 34. El hueso neoformado era suficiente para la colocación de los dos implantes.

Figura 35. Los dos implantes expuestos, con los tapones de cicatrización, recién concluida la intervención. Puede observarse la cantidad de encía adherida que con nuestra simple incisión inicial casi en palatino, se ha podido situar, de forma definitiva, en la cara vestibular de los implantes.

Figura 36. Aspecto de la mucosa periimplantaria al retirar los tapones de cicatrización. En lugar de hacer una segunda cirugía, empezamos, en esta cita, a tomar impresiones, confeccionar provisionales, etc. Compárese la cantidad y la situación de la encía queratinizada que tenemos ahora, en comparación con la que teníamos antes de colocar los implantes. Ver la Fig. 32.

Figura 37. A mayor aumento, podemos ver la calidad de la mucosa periimplantaria obtenida con esta técnica de un sólo tiempo quirúrgico.

Figura 38. Colocados los aditamentos se aprecia mejor el grosor de la encía queratinizada "recuperada" para su posición ideal.

Figura 39. En la misma sesión se colocan ya los provisionales de resina con los contactos interproximales altos a fin de inducir la regeneración más completa de las papilas.

Figura 40. No podremos utilizar la técnica de colocación de implantes no cubiertos, en los casos en que, por el motivo que sea, debamos colocar un injerto óseo y una membrana al mismo tiempo que los implantes. En esa circunstancia estaremos obligados a volver a la técnica cubierta. También puede obligarnos a ello algún tipo particular de prótesis provisional removible que deba colocarse por encima de nuestro implante.

to del implante. El examen al ESEM de la interfase de la osteointegración de implantes después de dos años de excelente función clínica es muy alentador.

4. Sólo en el caso de tener que colocar una membrana para cubrir un injerto óseo en la proximidad del implante, durante la inserción del mismo, deberemos recurrir -por el momento- a la tradicional técnica de implante cubierto (Fig. 40).

   Es posible que en un futuro próximo podamos prescindir de las membranas que hemos utilizado hasta ahora, si se cumplen las espectativas que ha despertado el buen funcionamiento del plasma enriquecido con factores de crecimiento.

5. Comprobada, una vez más, la máxima de que casi todo lo que es ortodoxo hoy fue heterodoxo ayer, es conveniente hacer el firme propósito de enmienda y estar dispuestos a aceptar en un futuro más o menos próximo los cambios que el destino nos tenga reservados. Como decía Ortega "siempre que enseñes, enseña también a dudar de lo que enseñas".

Acción de gracias

Con la misma frescura e idéntica franqueza con que me he expresado en este artículo, me parece procedente manifestar aquí mi gratitud a las firmas comerciales productoras de implantes, por su inagotable vocación de superación. Ellas nos han aportado a los clínicos, enormes avances tecnológicos gracias a los que hemos alcanzado éxitos muy espectaculares que ahora podemos ofrecer diariamente a nuestros pacientes con entera normalidad. Y eso es de justicia reconocerlo públicamente.

En primer lugar he de hacerlo con la "madre" de todos los implantes modernos, es decir, con la firma Nobel Biocare (antes Nobelpharma) que nos enseñó a todos el planteamiento, tan extraordinariamente meticuloso y ejemplar, de los protocolos y de la metodología correspondientes a cada fase implantológica. Ella ha sido, además, la columna vertebral sobre la que se ha desenvuelto la mayor cantidad de investigación científica acumulada hasta el presente.

Mi agradecimiento más sincero, también, a esas otras grandes empresas que, en noble lid, han descubierto caminos colaterales, sendas vírgenes y distintas perspectivas con las que se han enriquecido, de un modo tan notable, nuestras posibilidades de elegir entre diversos recursos tácticos.

Empresas tan afamadas como 3 i, Calcitek, Friadent, Life Core, Semados, ITI, Klockner, Steri-oss, Astra, etc., han desarrollado líneas de trabajo e investigación sobre conceptos sumamente atractivos, ingeniosos, útiles y complementarios entre sí, y ello ha acabado por proporcionarnos una oferta cuantitativa y cualitativa, verdaderamente fantástica.

En realidad, es tan variado el abanico de posibilidades de elección de sistemas, siluetas, superficies y aditamentos, que raramente un profesional avezado en implantología se conforma actualmente con utilizar una sola marca de implantes. Y eso (a pesar de los inconvenientes que representa la no coincidencia de pasos de rosca, de diámetros de los tornillos de fijación y de llaves entre un sistema y otro) supone para los clínicos una libertad de usos y un afinamiento más que lujoso de posibilidades técnicas, de las que podemos sentirnos realmente satisfechos.

No debemos olvidar, además, los rigurosísimos controles de calidad a que deben someterse estas empresas y los complejos requisitos que deben cumplir para que un tornillito de titanio se transforme en todo un señor implante, y obtener así el permiso para poder ponerlo a la venta en las condiciones que establece la ley.

Mi agradecimiento personal, pues, a las empresas implantológicas, por el indiscutible impulso que han dado a esta importantísima subespecialidad de nuestra profesión.. Es verdad y hasta es hermoso, que entre todos, y entre tanta competencia, estemos llegando tan lejos.

Mea culpa y acto de contricción

Ahora que ya me he liberado de esa carga de gratitud que tenía contraída desde hace bastante tiempo y que mantenía alojada en algún lugar de mi fascículo de Hiss, me siento mucho mejor... y lamento sinceramente que, en nuestro pequeño mundo, nos cueste tanto reconocer los méritos de los demás y tardemos tanto tiempo en agradecer lo que merece ser agradecido.