

## "Beneficios de la modificación de plataforma sobre la reabsorción ósea post-implantaria."



**BORG (Barcelona Osseointegration Research Group)**

Dr. X. Vela Nebot, Dr. X. Rodríguez Ciurana, Dr. C. Rodado Alonso, Dra. M. Segalà Torres

### ABSTRACT

Tras la exposición del implante al medio oral se produce de modo irreversible una pérdida ósea periimplantaria por establecimiento del espacio biológico. En el presente artículo se revisa dicho proceso histológico y los valores de pérdida ósea que genera. A continuación se propone la Modificación de Plataforma como técnica para reducir dicha reabsorción y se valoran los beneficios que su aplicación nos ofrece en la terapéutica implantológica.

### INTRODUCCIÓN

Los implantes de dos piezas han demostrado a lo largo de los años su fiabilidad y versatilidad para solucionar todo tipo de problemas estéticos y funcionales. Suele sugerirse que los implantes se coloquen con la plataforma al mismo nivel de la cresta ósea o incluso, por debajo, para minimizar el riesgo de exposición del metal del implante o del aditamento, así como para conseguir una adecuada dimensión vertical y un perfil de emergencia estético (1).

Está también ampliamente documentada y cuantificada la pérdida ósea periimplantaria tras la colocación de los aditamentos, que suele ser un hallazgo radiológico habitual, detectándose valores de pérdida ósea de 1,5 - 2 mm en el eje vertical y de 1,4 mm en el eje horizontal con respecto a la interfase de unión implante-aditamento (2) (FIG 1).

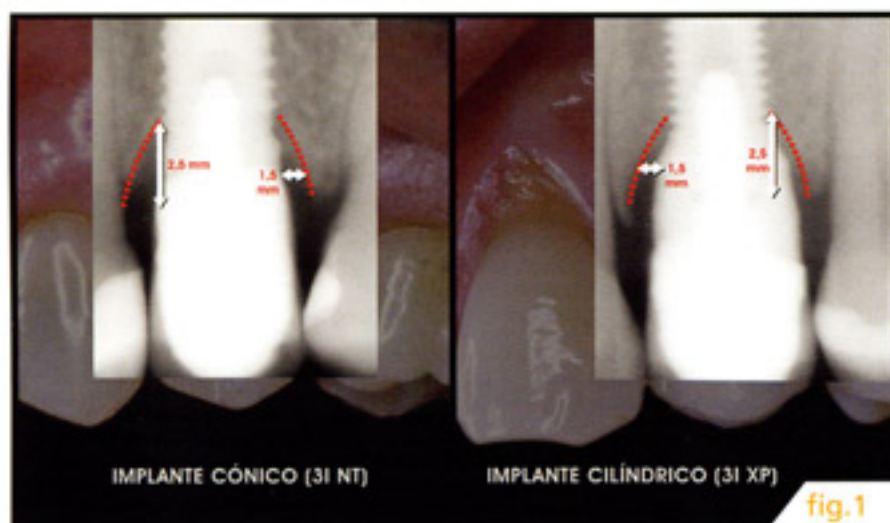


fig.1

Este hecho no parece tener relación con la forma del implante (3), apareciendo tanto en implantes cónicos y cilíndricos, tampoco parece tener relación alguna con la carga del implante ni con la inmediatez postexodoncia de su colocación (4), y sí en cambio con la exposición del implante al medio oral, (5) observándose tanto en los realizados en dos fases quirúrgicas a las 4 ó 5 semanas

tras descubrirlos, como en aquellos en una sola fase en los que la comunicación con el medio oral se establecerá desde el momento de la colocación del implante (6).

Tras la inserción del implante, la propia biología tisular hará que sobre el hueso expuesto se genere periostio, tejido conectivo y un recubrimiento epitelial creando una banda de tejidos blandos que determinará una unidad funcional de carácter dimensional que es el Espacio Biológico (EB) (7).

Dicho EB se considera clásicamente compuesto por: un sulcus de aproximadamente 1 mm, un epitelio de unión de aproximadamente 1 mm más y 1 mm de tejido conectivo supraalveolar sano. El sumatorio de estas tres estructuras nos dará los 3mm que asignamos al EB como dimensión habitual y cuya función será el mantenimiento y la protección del medio interno frente a los agentes mecánicos y biológicos externos (FIG 2).

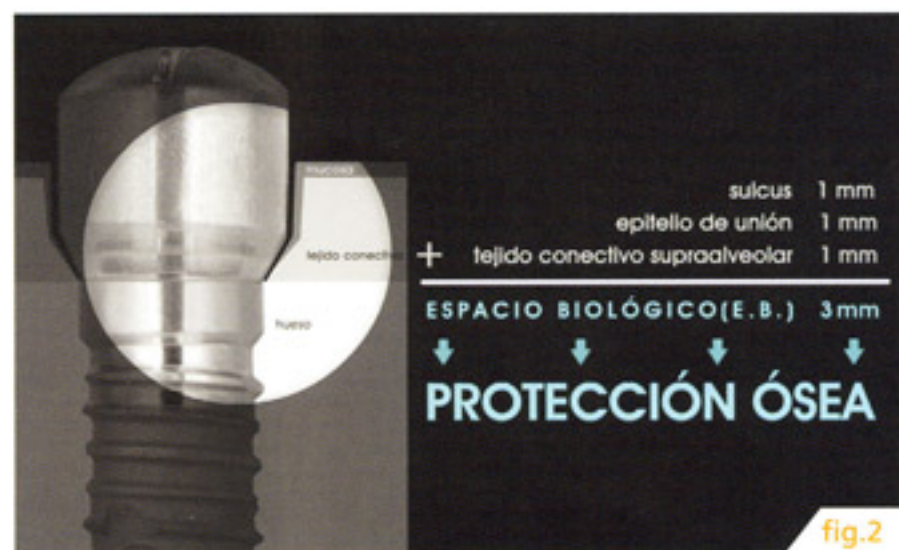

fig.2

Numerosos estudios han relacionado la pérdida ósea periimplantaria con la presencia y localización de la interfase implante-aditamento, afirmando que dicha pérdida ósea será tanto mayor cuanto más apicalmente se halle la interfase con respecto a la cresta ósea alveolar (8). Parece ser que los micromovimientos entre implante y aditamentos (9) y fundamentalmente la colonización bacteriana van a ser los principales causantes de la pérdida ósea (10).

Durante los primeros 25 días tras la exposición oral del implante al medio oral va a producirse la ocupación de las superficies de contacto implante-aditamento por bacterias fundamentalmente gramnegativas y anaerobias. Esto provoca que una banda de


tejido conectivo de 1,1 mm alrededor de la interfase implante-aditamento presente abundante infiltrado inflamatorio (11), lo cual supone una agresión del EB cuya respuesta inmediata será en primer lugar la migración epitelial. Migración del epitelio de unión que es un intento por parte del organismo de aislar apicalmente el agente irritante.

Paralelamente se producirá la reabsorción ósea que detectaremos radiológicamente con la típica imagen de pérdida ósea hasta la primera espira del implante. Dicha pérdida nos permitirá que se genere de nuevo 1 mm de tejido conectivo sano supraalveolar a continuación y que nos asegure la esterilidad ósea.

En realidad lo que estamos viendo es que se están reestableciendo las dimensiones del EB (La suma de estas zonas explica la pérdida ósea habitual) y por tanto se está reestableciendo también su función de protección del medio interno (12) (FIG 3).



En el presente estudio pretendemos crear una modificación de plataforma, esto es una discrepancia entre el diámetro de la plataforma del implante y los aditamentos. Esto se logra utilizando implantes de 5 mm de plataforma y aditamentos de un diámetro inmediatamente inferior (4.1 mm) con lo cual estamos alejando la interfase implante-aditamento 0.45 mm de los tejidos periimplantarios y minimizando la ocupación del EB (13) (FIG 4).



## MATERIAL Y MÉTODOS

A continuación valoraremos el efecto que este cambio ha producido valorando radiológicamente la pérdida ósea periimplantaria. Para ello presentamos una serie de 60 casos que hemos dividido en dos grupos: Grupo Control y Grupo de Estudio.

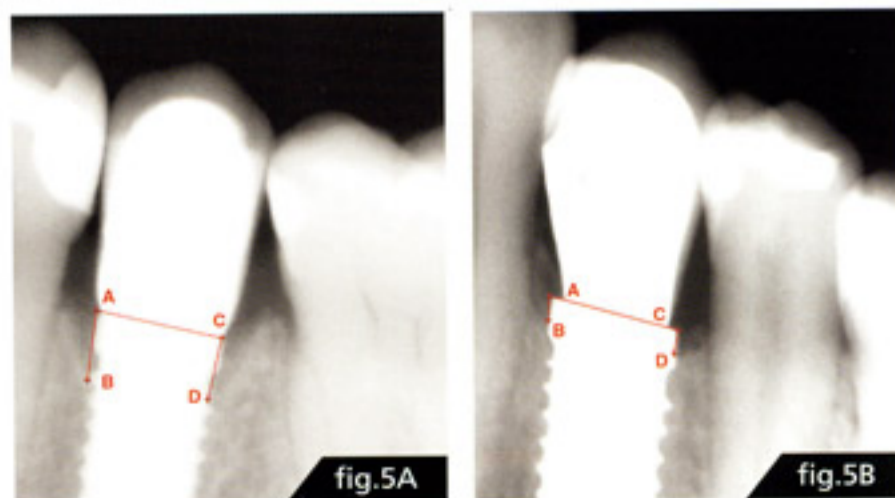
En el grupo control (30 casos, 15 hombres y 15 mujeres) hemos insertado implantes de 5 mm de plataforma, con la plataforma al mismo nivel que la cresta ósea y sobre ellos hemos montado aditamentos del mismo diámetro que la plataforma del implante (5.0 mm), es decir el procedimiento estándar.

En el grupo de estudio (30 casos, 15 hombres y 15 mujeres) se colocaron también implantes de 5 mm de diámetro de plataforma y también con la plataforma al mismo nivel que la cresta ósea, pero en este caso montamos aditamentos de menor diámetro (4.1 mm) que la plataforma del implante (5.0 mm), es decir realizamos la modificación de plataforma tal como habíamos comentado en el apartado anterior.

A continuación sometimos a todos los pacientes (tanto los del grupo control, como los del grupo de estudio) a controles radiológicos, mediante Radiovisiografía (radiología digital) en modo de alta resolución y previo uso de un posicionador de mordida para técnica paralela. De hecho, se realizaron cuatro controles:

- 1º control:** El día de la exposición del implante al medio oral. Esto es el día de la inserción del implante en aquellos casos en una sola fase quirúrgica o el día de la colocación del pilar de cicatrización en aquellos en dos fases.
- 2º control:** Un mes más tarde.
- 3º control:** Tras cuatro meses.
- 4º control:** Tras seis meses.

En todas las radiografías obtenidas efectuamos la medición de la pérdida ósea que se había producido. Para ello usamos software de trophy para windows previa calibración del sistema. De hecho medimos la distancia en milímetros que se ha generado entre el punto a: vértice mesial de la plataforma del implante y el punto b: punto mesial de unión hueso-implante; y por otra parte la distancia que se ha generado entre el punto c: vértice distal de la plataforma del implante y el punto d: punto distal de unión hueso-implante (FIG 05A y 05B).



## RESULTADOS

Todos los resultados que obtuvimos los registramos en tablas, que están a disposición de quien esté interesado. En dichas tablas se muestran los resultados de las mediciones mesiales y distales en ambos grupos de pacientes, así como su distribución por sexos (13). De las tablas de resultados nos gustaría destacar dos aspectos que nos parecen interesantes (**FIG 06**).

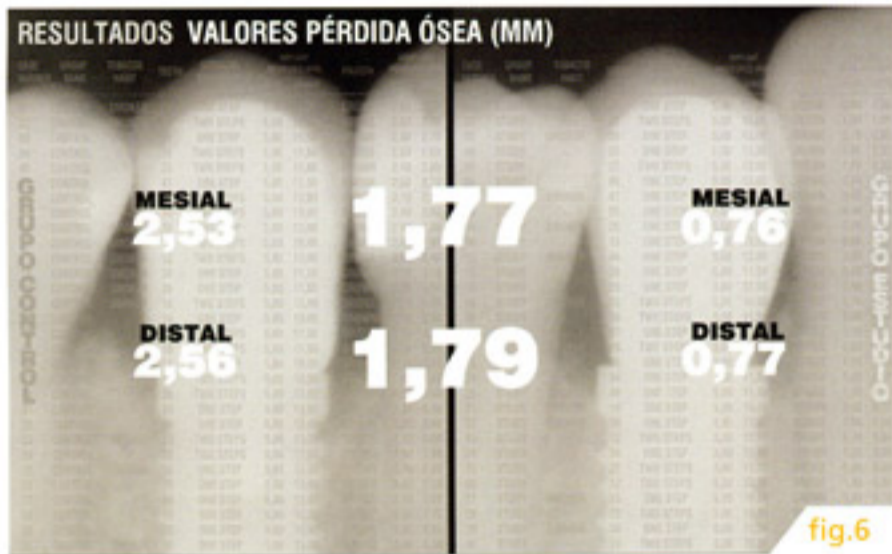

fig.6

En primer lugar señalar que la mayor pérdida ósea se produce tras el primer mes a la exposición oral, no observándose diferencias significativas en los controles posteriores.

En segundo lugar resaltar los valores promedio de reabsorción ósea;

- El valor promedio de pérdida ósea mesial de los pacientes del grupo control fue de 2,53 mm, mientras que en el grupo de estudio fue de 0,76 mm, presentando una diferencia de pérdida ósea de 1,77 mm.
- El valor promedio de reabsorción ósea mesial en los pacientes del grupo control fue de 2,56 mm, mientras que en el grupo de estudio fue de 0,77 mm. Presentando una diferencia de pérdida ósea de 1,79 mm.

En la imagen **FIG 07** que tienen a continuación presentamos un scatter de las cuatro variables. Esta gráfica nos resulta especialmente útil para ver el alejamiento en el espacio de los valores de pérdida ósea tanto del grupo control como del grupo de estudio.

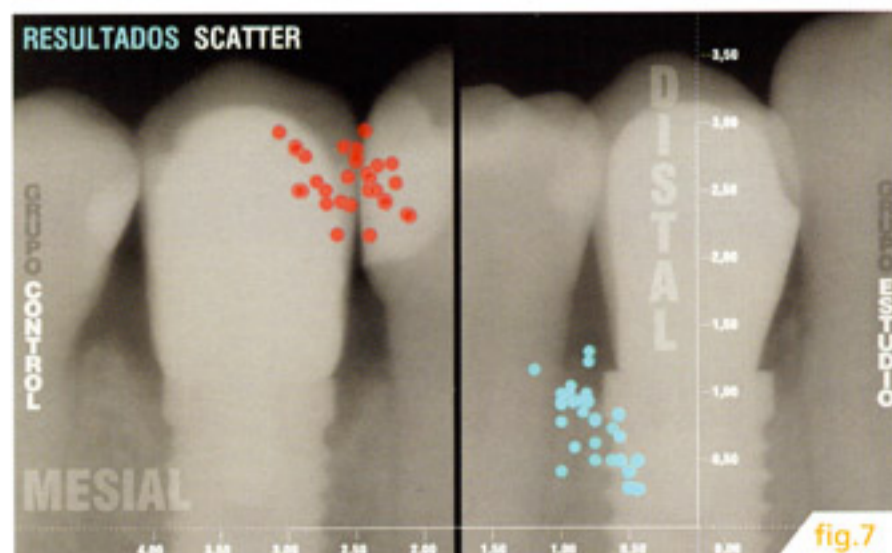


fig.7

Todo ello nos lleva a la conclusión que la modificación de plataforma, es decir, la creación de una discrepancia entre el diámetro de la plataforma y el diámetro de los aditamentos vamos a montar, nos permite alejar la interfase implante-aditamento de los tejidos periimplantarios, minimizando la ocupación del EB y consiguiendo una reducción de la pérdida ósea estadísticamente significativa.  $P < 0,0005$ .

El presente trabajo debe estar avalado por nuevos estudios de carácter histológico y microbiológico, pero a nivel puramente clínico ya nos permite llegar a dos conclusiones que nos parecen importantes.

Gracias a la modificación de plataforma podemos conseguir un aumento de la superficie oseointegrada del implante (**FIG 08**).

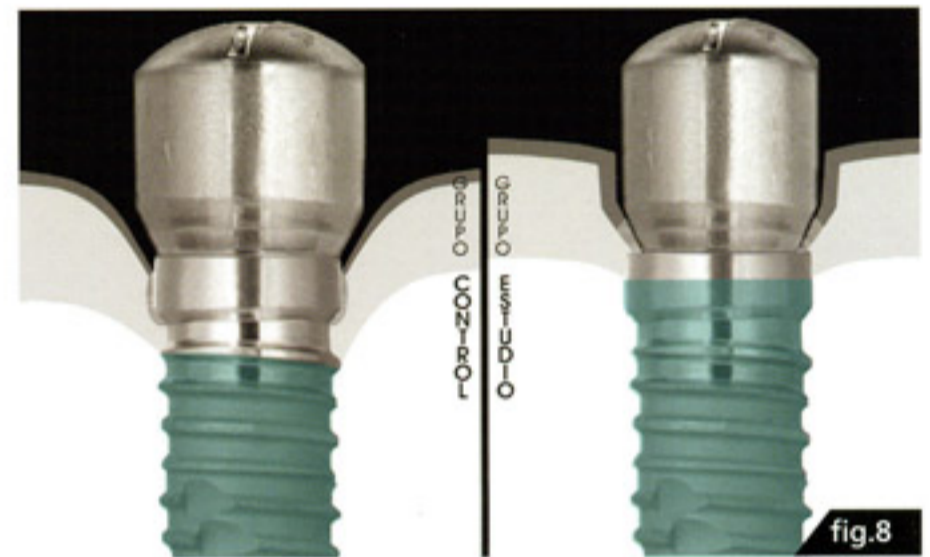

fig.8

y además podemos conseguir un mejor mantenimiento de la cresta ósea periimplantaria, lo que nos garantiza un adecuado soporte para los tejidos blandos, mejorando la salud y estética gingival de nuestras rehabilitaciones implantosoportadas (**FIG 09**).

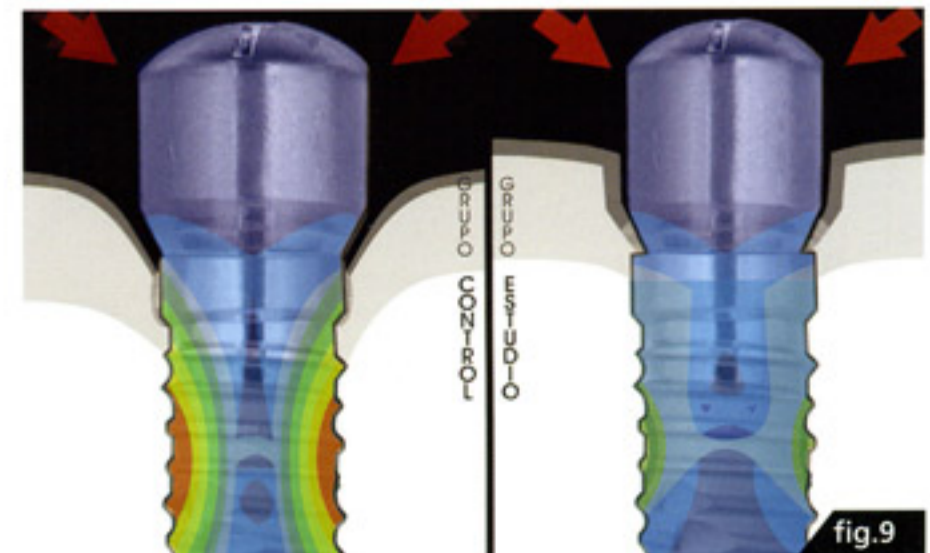


fig.9

## BIBLIOGRAFÍA

- (1) Buser D, Martin W, Belser UC.  
*'Optimizing Esthetics for Implant Restorations in the Anterior Maxilla: Anatomic and Surgical Considerations'*  
Int J Oral Maxillofac Implants 2004;19(SUPPL):43-61
- (2) Tarnow DP, Cho SC, Wallace SS  
*'The effect of inter-implant distance on the height of inter-implant bone crest'*  
J. Periodontol. 2000; 71: 546-549
- (3) Daftary F.  
*'Dentoalveolar morphology: evaluation of natural root form versus cylindrical implant fixtures'*  
Pract Periodontics Aesthet Dent. 1997 May;9(4):469-77; quiz 478.
- (4) Kan J, Runscharassaeng K.  
*'Immediate placement and Provisionalization of Maxillary Anterior Single Implants: A surgical and Prosthodontic Rationale'*  
Pract. Periodont. Aesthet. Dent. 2000; 12 (9): 817-824.
- (5) Hermann J S, Cochran D L, Nummikoski P V.  
*'Crestal bone changes around titanium implants. A radiographic evaluation of unloaded nonsubmerged and submerged implants in the canine mandible'*  
J Periodontol. 1997;68:1117-30.
- (6) Branemark PI, Zarb GA, Albrektson B  
*'Prótesis tejido-integradas. La oseointegración en la odontología clínica'*  
Quintessenz Verlags - Gmbh 1987
- (7) Gargiulo AW, Wentz FM, Orban B.  
*'Dimensions and relations of the dentogingival junction in humans'*  
Periodontol 1961;32:261-267.
- (8) Hermann J S, Buser D, Schenk R K, Schoolfield J D, Cochran D L.  
*'Biologic Width around one- and two-piece titanium implants. A histometric evaluation of unloaded nonsubmerged and submerged implants in the canine mandible'*  
Clin Oral Impl Res. 2001;12:559-71.
- (9) King G N, Hermann J S, Schoolfield J D, Buser D, Cochran D L.  
*'Influence of the Size of the Microgap on Crestal Bone Levels in Non-Submerged Dental Implants: A Radiographic Study in the Canine Mandible'*  
Journal of Periodontology 2002; 10: 1111-1117
- (10) Callan D P, Cobb C M, Williams K B.  
*'DNA Probe Identification of Bacteria Colonizing Internal Surfaces of the Implant-Abutment Interface: A Preliminary Study'*  
J Periodontol 2005; 76: 115-120.
- (11) Berlundh T, Lindhe J, Ericsson I, Marinello C P, Liljenberg B.  
*'Soft tissue reactions to the novo plaque formation at implants and teeth. An experimental study in the dog'*  
Clin Oral Implant Res 1992; 3: 1-8.
- (12) Berlundh T, Lindhe J.  
*'Dimension of the peri-implant mucosa. Biological width revisited'*  
J Clin Periodontol 1996; 23: 971-3.
- (13) Vela X, Rodríguez X, Rodado C, Segalà M.  
*'Benefits of an Implant Platform Modification Technique to Reduce Crestal Bone Resorption'*  
Implant Dentistry. 15(3):313-320, 2006.

