Implantes cortos: una alternativa fiable a la elevación de seno

Artículo nacional

* **Dr. Javier González Lagunas**

* Servicio de Cirugía Oral Maxilofacial e Implantología, Hospital Quirón, Barcelona
Autor del Libro "Manual básico de implantología"

INTRODUCCIÓN

La elevación de seno es probablemente la primera opción de tratamiento en el paciente tributario de rehabilitación con implantes en el maxilar posterior atrófico. La combinación de un déficit de volumen óseo, con una calidad ósea deficiente y la vecindad de un seno neumatizado complican el empleo de la técnica convencional de instalación de implantes dentales.

La elevación de seno ha demostrado ser una técnica fiable en el manejo de estos pacientes. Desgraciadamente esta técnica puede acompañarse de costes económicos superiores, mayor morbilidad, y riesgo de sinusitis.

El empleo de implantes dentales de superficie porosa sinterizada es una alternativa simple y fiable, cuando exista alguna contraindicación a la elevación de seno. Presentamos la técnica de instalación de estos implantes y nuestra experiencia clínica con los mismos.

TÉCNICA QUIRÚRGICA

Se ha utilizado un sistema de implantes de superficie porosa sinterizada (Endopore, Dental Implant System, Innova Corporation, Toronto). Este tipo de superficie permite el crecimiento óseo hacia el interior de las rugosidades de la superficie del implante.

Las **Figuras 1-7** muestran la secuencia quirúrgica de la instalación de este tipo de implantes.

En los últimos 18 meses se han instalado un total de 37 implantes para rehabilitar el sector posterior del maxilar. Todos los implantes eran de 5 mms de diámetro y con una longitud de 5 ó 7 mms. En nuestra serie no se ha utilizado en ningún caso la técnica de elevación de Summers.

En 3 casos se ha empleado técnica no sumergida. El periodo de integración ha oscilado entre 3 y 6 meses. En ningún caso se ha realizado carga inmediata. Del total de implantes instalados, 29 han sido cargados protésicamente, y 8 están en fase de oseointegración. Solamente se ha observado un caso de no integración en un implante de 5x5 durante la fase protésica.

DISCUSIÓN

El sector posterior del maxilar reune unas características anatómicas y morfológicas que complican la instalación de implantes dentales. La combinación de volumen óseo deficitario, con una calidad ósea deficiente y una cavidad antral con frecuencia hiperneumatizada hacen que con frecuencia el cirujano deba recurrir a técnicas avanzadas[1,2].

Aunque la elevación de seno suele ser la primera opción en el manejo del sector posterior del maxilar atrófico[3], existen una serie de condiciones (**Tabla 1 y 2**) que aconsejan recurrir a otros procedimientos.

Entre las alternativas sencillas figuran los implantes pterigoideos, los "tilted implants", la técnica "all on four", y los implantes cortos.

Los implantes pterigoideos fueros introducidos por Tulasne[4] y su uso se fundamenta en el anclaje de los implantes a la base del cráneo, en concreto a las apófisis pterigoides del esfenoides, una estructura ósea que no presenta el fenómeno de reabsorción asociado

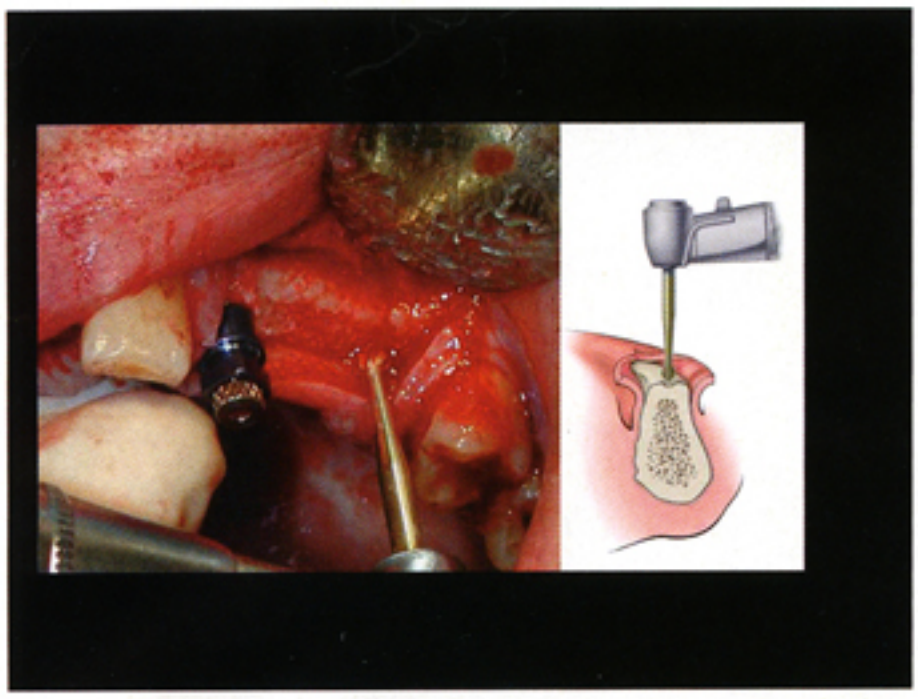

Fig. 1. *Elevación de colgajo mucoperióstico y empleo de fresa de inicio.*

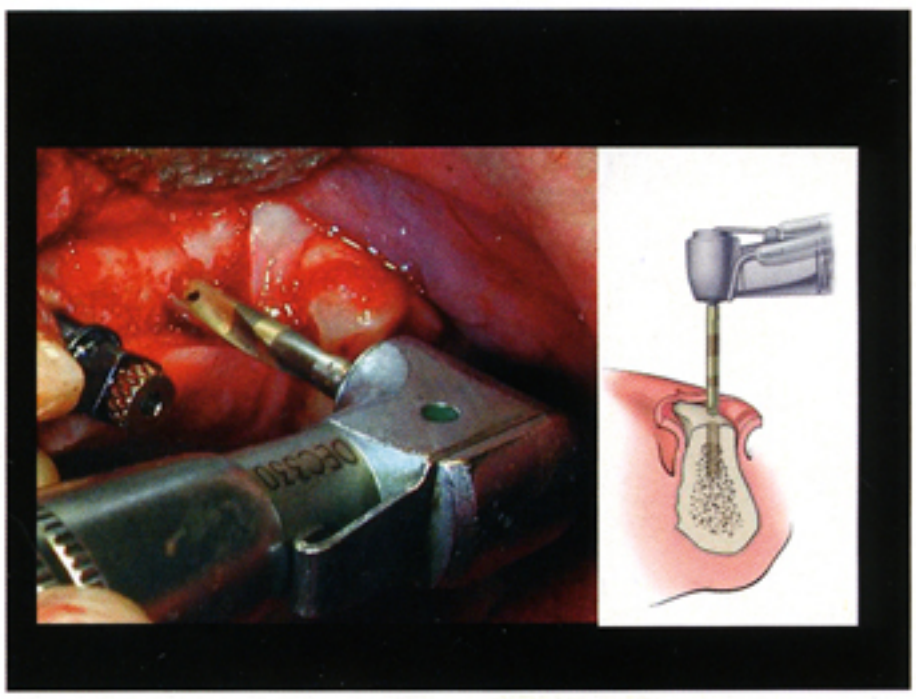

Fig. 2. *Fresa espiral de 2mm, introducida hasta el límite marcado por la posición del seno maxilar.*

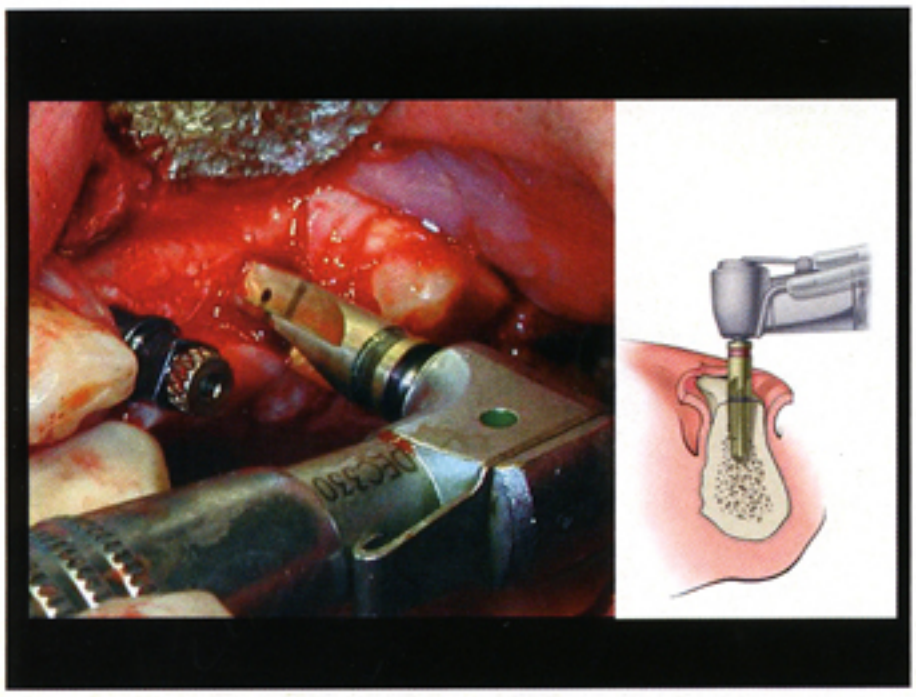

Fig. 3. *Se escoge la fresa específica para la longitud y diámetro del implante seleccionado.*

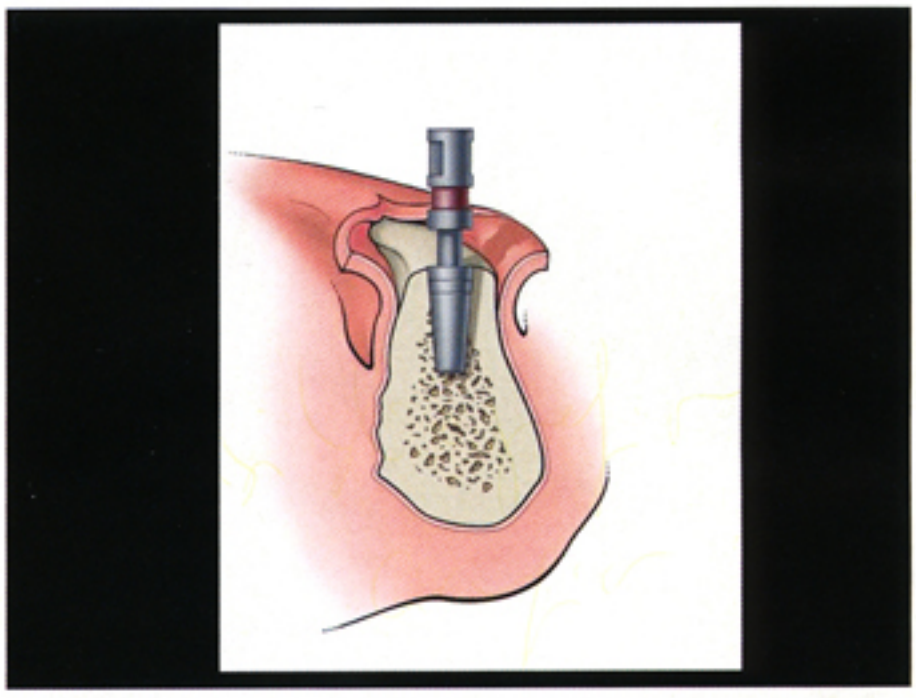

Fig. 4. *Introducción de guía cuya estabilidad confirma la posibilidad de instalar el implante.*

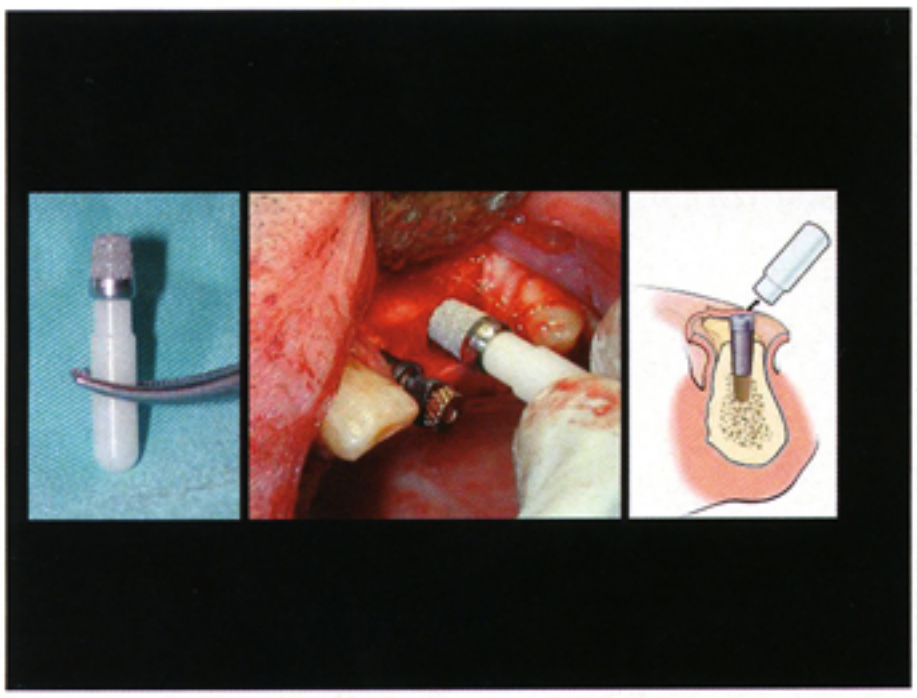

Fig. 5. *Introducción del implante con su transportador de plástico.*

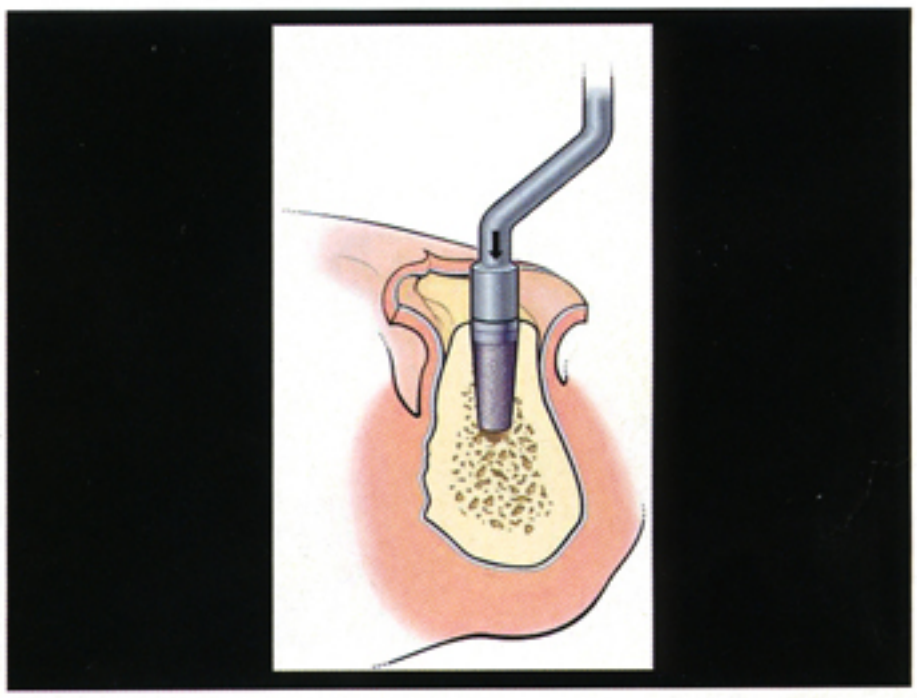

Fig. 6. *Instalación final del implante con escoplo acodado.*

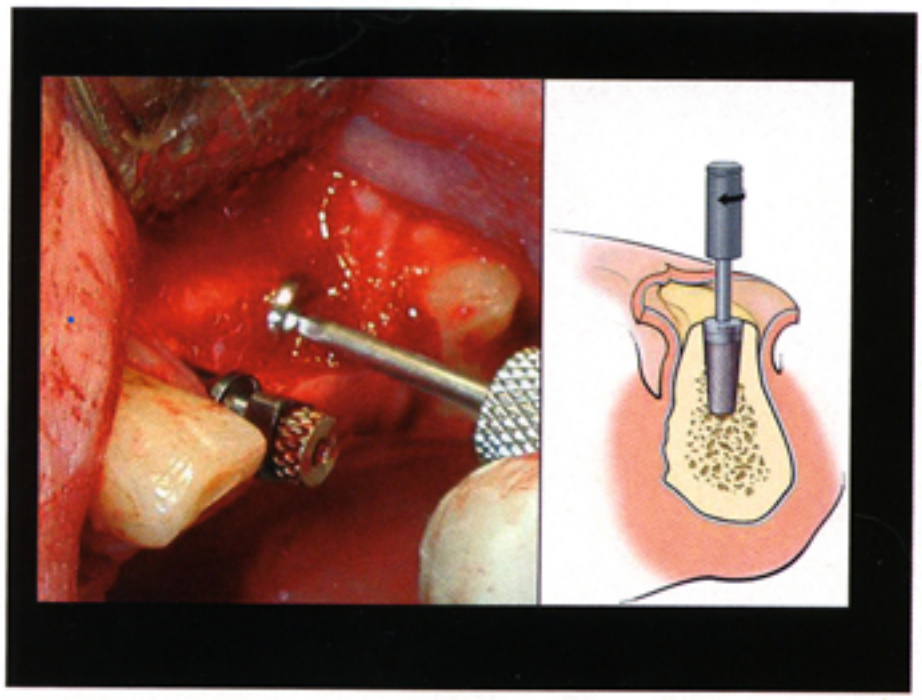

Fig. 7. *Instalación del tornillo de cierre.*

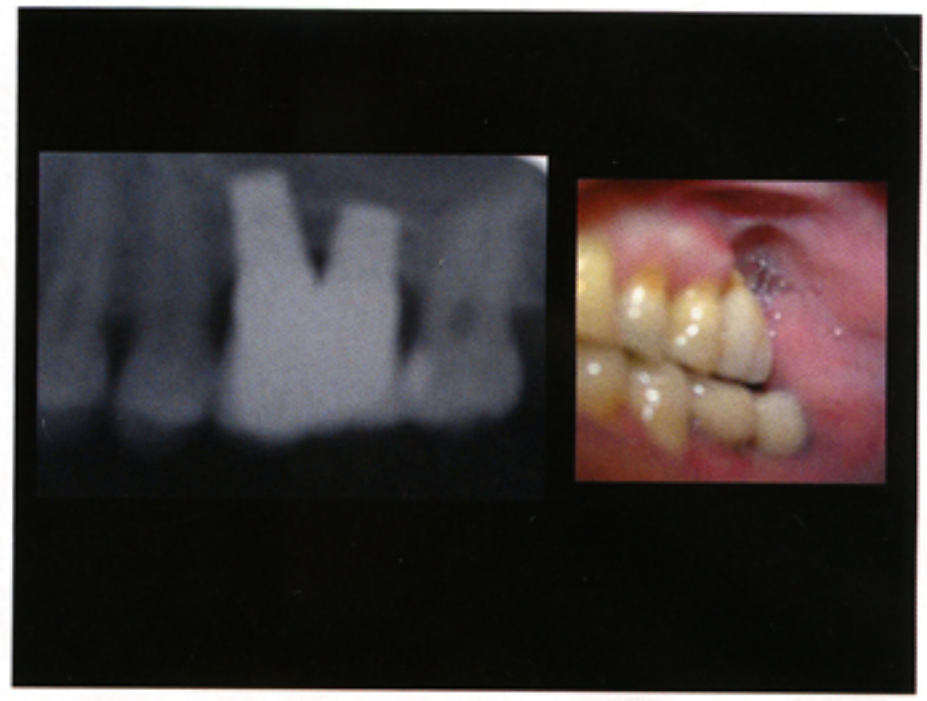

Fig. 8. *Rehabilitación de cresta atrófica con dos implantes de 7x5 y de 5x5.*

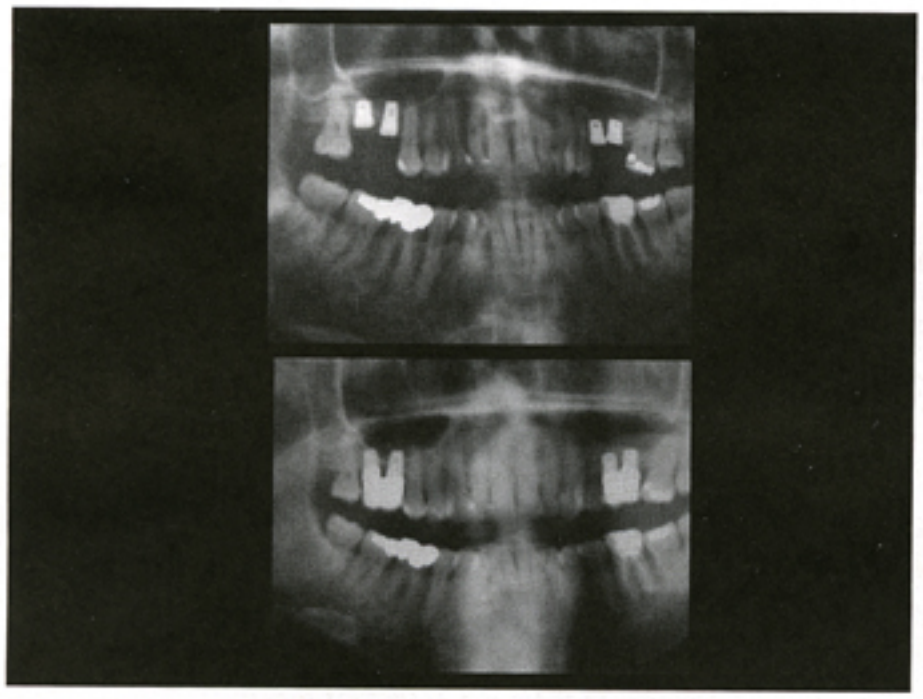

Fig. 9. *Rehabilitación con implantes de 5x5 y 7x5.*

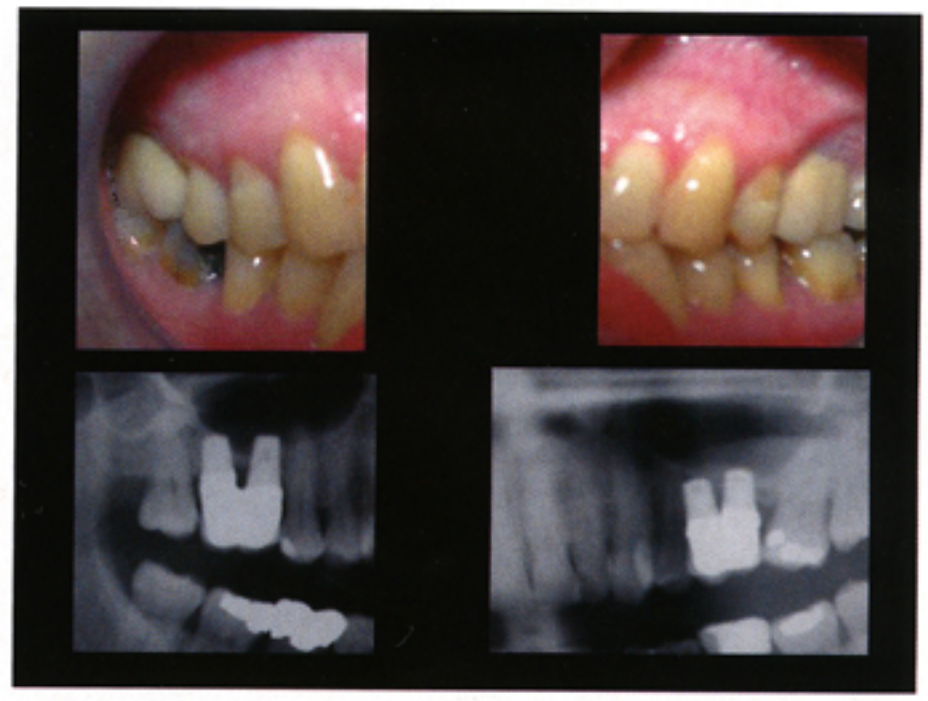

Fig. 10. *Imagen clínica del mismo caso.*

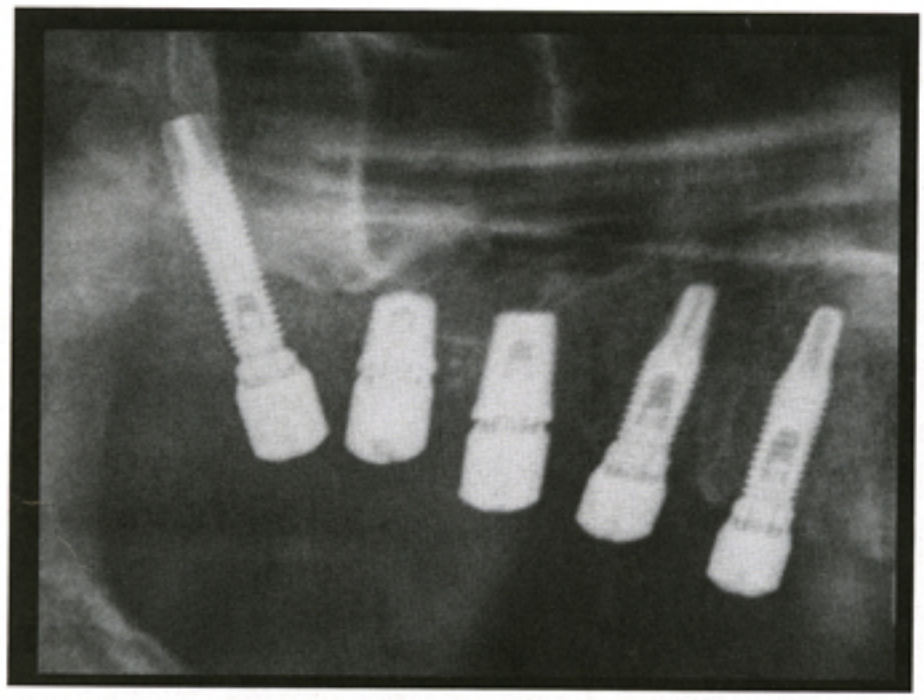

Fig. 11. *Combinación de diferentes técnicas en un mismo paciente: implantes estandar, implantes de 5x5, e implante pterigoideo de 18 mms.*

Fig. 12. *Combinación de diferentes técnicas: implante Standard, implantes de 5x5 e implantes en tuberosidad.*

con el edentulismo. Su instalación requiere el empleo de fresas largas, y unas inclinación latero-medial y caudo-craneal específicas, lo que hace que el procedimiento sea muy sensible a la ténica. La longitud mínima para un anclaje fiable es de 18 mms. No obstante, se han descrito también los implantes de tuberosidad, y palatinos, con resultados aceptable[5] Tienen un alto índice de fiabilidad en los que se refiere a su oseointegración [6-8].

Los "tilted implants" fueron descritos por Aparicio[9]. Se fundamentan en el anclaje de los implantes dentales allí donde existe hueso. Conceptualmente, se alejan de la implantología guiada por la prótesis, y retrotraen a la primera época de la implantología, cuando el cirujano instalaba los implantes sin considerar las necesidades prostéticas del paciente. No obstante, en pacientes seleccionados y suficientemente informados, puede ser una alternativa cuando el paciente no desea recibir ningún tipo de injerto.

La técnica "all on four" fue descrita por Malo[10] y permite la rehabilitación del maxilar superior totalmente edéntulo con solamente 4 implantes. En consecuencia no es la mejor opción para rehabilitar de forma aislada el sector posterior maxilar.

En general, para obtener una retención primaria fiable se recomienda emplear implantes dentales de al menos 10 mms de longitud. Cuando se utilicen implantes de menor longitud se habla de implantes cortos. Aunque se ha utilizado implantes roscados cortos con resultados aceptables, la introducción de los implantes sinterizados supuso una mejora considerable en los ratios de osteointegracíon[11-13]. Este tipo de implantes, de forma cónica y que se instalan con técnica de impactación, aprovechan las características de una superficie porosa sinterizada para aumentar las superficie de contacto con el hueso, y su crecimiento interno. Estas características hacen que incluso los implantes más cortos obtengan tasas de supervivencia elevadas.

Finalmente, existen otras técnicas de mayor complejidad para reconstruir el maxilar posterior atrófico sin recurrir a la elevación del seno, que incluyen los implantes cigomáticos[14], y los injertos en sándwich en maxilar superior[15], cuya descripción se aleja de los objetivos de este artículo.

Tabla 1. Contraindicaciones médicas a la elevación de seno

- Sinusitis aguda
- Alteraciones de la ventilación sinusal
- Lesiones ocupantes de espacio en seno
- Consumo de drogas
- Radioterapia/quimioterapia
- Trastornos del sistema inmunitario
- Diabetes no controladas

Tabla 2. Otras contraindicaciones a la elevación de seno

- Pacientes que no comprenden el procedimiento
- Pacientes que no quieren recibir ningún tipo de injerto
- Profesional que no quiere/sabe realizar el procedimiento
- Motivos financieros

Tabla 3. Alternativas a la elevación de seno

- Implantes cortos
- Implantes pterigoideos
- "Tilted implants"
- Técnica de "all on four"
- Técnicas de aumento
- Implantes zigomáticos

BIBLIOGRAFÍA

Krogh P. Anatomic and surgical considerations in the use of osseointegrated implants in the posterior maxilla. Oral and Maxillofacial Surgery Clinics of NA 1991;3:853-869

Bahat O. Branemark system implants in the posterior maxilla: clinical study of 660 implants followed for 5 to 12 years. Int J Oral Maxillofac Implants 2000;15: 646-653

Jensen OT, Shulman LB, Block MS,. Iacono VJ. Report of sinus graft consensus conference of Nov 16-17, 1996. J Oral Maxillofacial Implants 1998 13 (suppl) 11-32

Tulasne JF. Osseointegrated fixtures in the pterygoid region. En Worthington P, Branemark PI: Advanced osseointegration surgery, applications in the