

# Empleo de la oxigenoterapia mediante cámara hiperbárica en cirugía oral y maxilofacial

## *The use of oxygen therapy by means of the hyperbaric chamber in oral and maxillofacial surgery*

J.I. Iriarte Ortabe<sup>1</sup>, J.M. Batle Vidal<sup>2</sup>, M. Urdiain Asensio<sup>5</sup>, J. Caubet Biayna<sup>4</sup>, M.A. Morey Mas<sup>1</sup>, J. Collado Lopez<sup>3</sup>, V. Lasa Menéndez<sup>1</sup>, H. Hamdan<sup>1</sup>, M<sup>o</sup>J. Pastor Fortea<sup>3</sup>, C. Bosch Lozano<sup>5</sup>, J. Sánchez Mayoral<sup>4</sup>

**Resumen:** La oxigenoterapia hiperbárica (OHB) es una modalidad de terapéutica física que se fundamenta en la obtención de presiones parciales de oxígeno elevadas, al respirar oxígeno puro en el interior de una cámara a una presión superior a la atmosférica.

El objetivo de esta revisión es clarificar los mecanismos de acción y los efectos de esta terapéutica física, los problemas que puede plantear y sobre todo las indicaciones actuales.

En cirugía oral y maxilofacial, la OHB se utiliza como tratamiento complementario en procesos de osteítis y osteomielitis maxilo-mandibular, en infecciones necrotizantes de partes blandas (a nivel cervical, periodontal, gingival,...), en la prevención (muy importante) y el tratamiento de la osteradionecrosis, en los retrasos de cicatrización (de fracturas, de implantes dentales, de injertos/colgajos de difícil viabilidad), en la rehabilitación implantológica de pacientes oncológicos irradiados.

Es preciso utilizar los protocolos establecidos y generar estudios que sostengan científicamente su utilización; de este modo se podría paliar la poca consistencia de los estudios publicados que hemos encontrado.

**Palabras clave:** Oxigenoterapia hiperbárica; Osteítis maxilar; Osteomielitis mandibular.

**Recibido:** 2.11.2005

**Aceptado:** 21.11.2005

**Abstract:** Hyperbaric oxygen therapy (HBO) is a physical therapeutic modality based on obtaining high partial pressures of oxygen, on breathing pure oxygen inside a chamber at a pressure that is greater than that of the atmosphere.

The object of this revision is to clarify the action mechanisms and the effects of the physical therapy, the problems that may arise and more especially the current indications for its use.

In oral and maxillofacial surgery, HBO is used as complementary treatment for maxillo-mandibular osteitis and osteomyelitis, for necrotizing infections of soft tissue (on a cervical, periodontal, gingival... level), for the prevention (very important) and treatment of osteoradionecrosis, for healing delays (fractures, dental implants, grafts/flaps with difficult viability), for implantological rehabilitation of irradiated oncological patients.

It is necessary to use the protocols that have been established and to generate studies that scientifically support its use; in this sense the lack of consistency that we have found in the studies that have been published could be reduced.

**Key words:** Hyperbaric oxygen therapy; Osteitis maxillar; Osteomyelitis mandibular.

1 Medico Adjunto, Servicio Cirugía Maxilofacial, Hospital Son Dureta.

2 Director de Medisub. Institut de Recerca Hiperbàrica i Subaquàtica, Clínica Juaneda.

3 Medico Residente, Servicio Cirugía Maxilofacial, Hospital Son Dureta.

4 Práctica Privada. Gabinete Balear de Cirugía Oral y Maxilofacial. Clínica Juaneda.

5 Unidad de Investigación del Hospital Son Dureta. Instituto Universitario de Investigación en Ciencias de la Salud (IUNICS).

Palma de Mallorca, España

**Correspondencia:**

Dr. José Ignacio Iriarte Ortabe

c/ Calvia 18, chalet B-8

07015 Palma de Mallorca (Baleares), España

ji.iriarte@telefonica.net

## Introducción

La oxigenoterapia hiperbárica (OHB) es la modalidad terapéutica física que se fundamenta en la obtención de presiones parciales de oxígeno elevadas, al respirar oxígeno puro, en el interior de una cámara hiperbárica, a una presión superior a la atmosférica.<sup>23, 35</sup> Es una técnica terapéutica que utiliza aire u otras mezclas de gases a una presión superior a la atmosférica en intervalos cortos para tratar diversas patologías.<sup>81</sup> Se trata pues de utilizar el oxígeno a una dosis farmacológica, cuyo efecto terapéutico puede regularse en función de la presión máxima alcanzada, la duración de la sesión terapéutica y la frecuencia y número total de exposiciones.

La aplicación local de oxígeno carece de eficacia demostrada, y aunque la presión de la fuente local pueda ser elevada, de ninguna forma puede considerarse una modalidad, ni tan siquiera local, de OHB. La ozonoterapia tampoco modifica la presión parcial del oxígeno ni aumenta su transporte plasmático.

La OHB es conocida desde hace más de 60 años, aunque sólo se utiliza con propiedad desde hace 25. Behnke, en 1939 publica el primer uso clínico de la OHB en el tratamiento de la enfermedad descompresiva. Más adelante, en la década de los 60, se demuestra su capacidad para mejorar la oxigenación tisular y para combatir las infecciones anaeróbicas. Durante muchos años la OHB se aplicó en referencia a unos fundamentos sin base científica reconocida para indicaciones, muchas de ellas, inadecuadas, lo que acarrió un lógico desprestigio del papel real de esta técnica en terapéutica.<sup>46</sup> Actualmente, en base a la publicación de trabajos científicos rigurosos y a su control por parte de la «Undersea and Hyperbaric Medicine Society (UHMS)», se está situando a la terapia por OHB en el lugar que le corresponde.

En España, el «Comité Coordinador de Centros de Medicina Hiperbárica (CCCMH)» (<http://cccmh.com>) agrupa a una decena de centros hospitalarios de medicina hiperbárica, entre los que se encuentra Medisub ([www.medisub.org](http://www.medisub.org)), de acuerdo a las recomendaciones de su homólogo el «European Committee for Hyperbaric Medicine (ECHM)».

## Material y método

Tal y como hemos definido, la OHB consiste en administrar oxígeno al 100% (por mascarilla, casco o tubo endotraqueal) a un paciente sometido a una presión ambiental superior a las 1,3 atmósferas absolutas (ATA), lo que se consigue en un recinto cerrado denominado cámara hiperbárica.

Estas cámaras pueden ser de dos tipos: monoplazas o multiplazas. Las cámaras hiperbáricas monoplazas son en esencia tubos de plexiglas presurizados a 2 ATA con oxígeno puro. Son menos costosas, solo permiten tratar a un enfermo y tienen un cierto riesgo de deflagración, ya que se utiliza oxígeno para su presurización.

Por el contrario, las cámaras multiplaza, permiten por su mayor espacio tratamientos múltiples a presiones que pueden llegar hasta los 6 ATA, son más seguras ya que el método de presurización es mediante aire comprimido y permiten prestar asistencia médica en el interior (Fig. 1).

## Introduction

*Hyperbaric oxygen (HBO) therapy is a physical therapeutic modality based on obtaining high partial pressures of oxygen, on breathing pure oxygen inside a hyperbaric chamber, at a pressure that is greater than that of the atmosphere.<sup>23,35</sup> It is a therapeutic technique that uses air for short intervals, or other mixtures of gases, at a pressure that is above that of the atmosphere in order to treat various pathologies.<sup>81</sup> The aim is to use a pharmacological dose of oxygen with a therapeutic effect that can be regulated according to the maximum pressure, the duration of the therapeutic session and the frequency and total number of exposures.*

*The efficiency of oxygen applied locally has not been demonstrated and, although the pressure at the local source can be high, it cannot be in anyway considered a modality of HBO, not even local one. Neither does ozone therapy modify the partial pressure of oxygen nor does it increase plasma transport.*

*HBO has been known of for over 60 years, although it has only been used properly for 25. In 1939 Behnke published the first clinical use of HBO for treating decompression sickness. Later on, in the 60s, its capacity for improving tissue oxygenation and for combating anaerobic infections was demonstrated. For many years HBO was administered without any scientific basis, and on many occasions it was indicated inadequately, which logically led to the proper therapeutic function of this technique falling into disrepute.<sup>46</sup> As a result of rigorous scientific study and supervision by the 'Undersea and Hyperbaric Medicine Society (UHMS)', HBO has now found its proper place.*

*In Spain the «Comité Coordinador de Centros de Medicina Hiperbárica (CCCMH)» (<http://cccmh.com>) encompasses ten or so hospital centers offering hyperbaric medicine, among which is Medisub ([www.medisub.org](http://www.medisub.org)), following the recommendations of its European equivalent, the «European Committee for Hyperbaric Medicine (ECHM)».*

## Material and method

*As previously explained, HBO consists in administering 100% oxygen (through a mask, helmet or endotracheal tube) to a patient who is exposed to a pressure of 1.3 atmosphere absolute (ATA). This is achieved in a sealed area called a hyperbaric chamber.*

*These chambers can be of two types: mono- or multi-place. The mono-place hyperbaric chamber is essentially a pressurized plexiglas cylinder that is pressurized with 2 ATA of pure oxygen. These are less costly, but only one patient can be treated at a time and there is a certain risk of deflagration as oxygen is used for pressurization.*

*The larger area of the multi-place chambers allows for multiple treatments that can reach 6 ATA. They are safer as the method of pressurization is by means of compressed air*

La cámara hiperbárica de Medisub (Fig. 10), que nosotros utilizamos, consta de un cilindro de acero de 1,80 m de diámetro externo por 3,5 m de longitud, dividido en dos compartimentos comunicados por amplias puertas circulares de 80 cm. El compartimento principal permite el tratamiento simultáneo de 7 pacientes sentados (Fig. 11), o de dos pacientes en camilla, y está preparado para la asistencia con técnicas de soporte vital avanzado (Fig. 12). Así mismo, este compartimento dispone de 3 sistemas de intercomunicación con el exterior, música ambiental y monitorización continua en tiempo real. Está dotado de un sistema de esclusas de paso con el exterior que permiten el intercambio de medicación y/o equipamiento general (Fig. 13). El paciente está en todo momento acompañado de personal facultativo entrenado y cualificado para solventar cualquier eventualidad. El control de la presurización durante el tratamiento se realiza desde el cuadro de mandos (Fig. 14), por un profesional con el título de operador de cámara hiperbárica, instalaciones y sistemas de buceo. Todo el sistema, responde a los criterios de seguridad de la normativa legal vigente (O.M.24978, BOE de 22.11.1997).

Existen otros tipos de «cámaras» diseñadas para el tratamiento en extremidades, de bajo coste, gran manejabilidad. Este tipo de tratamiento no se puede considerar como OHB, ya que su mecanismo de acción no se basa en los efectos fisiológicos que supone la respiración presurizada de oxígeno, y pueden incluso disminuir la liberación de oxígeno en el miembro afecto.

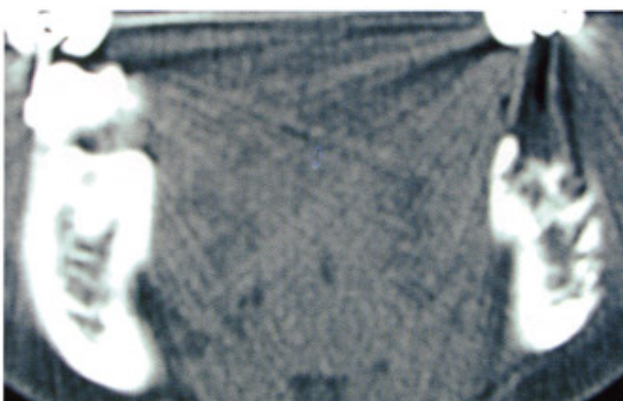### Efectos fisiológicos y mecanismos terapéuticos de la OHB

La OHB combina 2 mecanismos complementarios, por un lado, una alta presión ambiental, y por otro lado, la respiración de oxígeno puro.<sup>23,30,35</sup> Esto condiciona dos efectos distintos: un efecto volumétrico, debido al aumento de la presión ambiental per se, y un efecto solométrico, debido al aumento de la



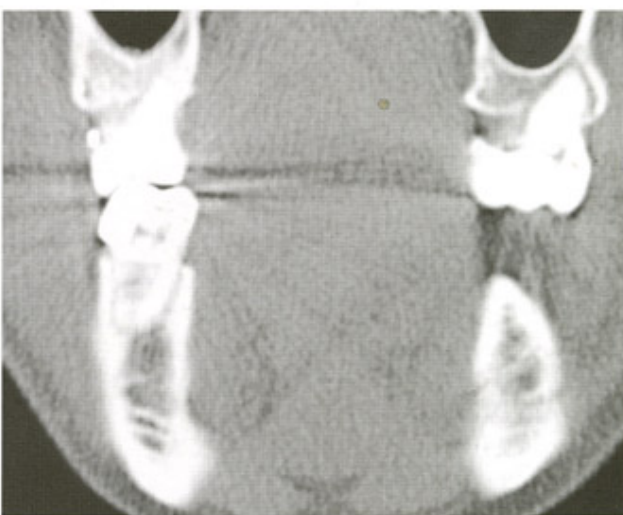**Figura 1.** Cámara hiperbárica multiplaza con capacidad para tratamiento de 20 enfermos a la vez.

**Figure 1.** Hyperbaric multi-place chamber with a capacity for treating 20 sick patients at a time.



**Figura 2.** La TC muestra la afectación de toda la cortical vestibular.

**Figure 2.** The CT scan shows involvement of all the vestibular cortical bone.



**Figura 3.** Resultado radiológico (misma zona que TC precedente) tras cirugía y 20 sesiones de OHB.

**Figure 3.** X-ray result (same zone as previous CT scan) after surgery and 20 sessions of hyperbaric oxygen

and medical assistance can be given inside (Fig. 1).

The Medisub hyperbaric chamber (Fig. 10) that we use has a steel cylinder with an external diameter of 1.80 m and it is 3.5 m long. It is divided into two compartments that are linked by large circular doors measuring 80 cm. The main compartment allows the simultaneous treatment of seven seated patients (Fig. 11), or of two trolley patients, and it is equipped so that advanced life support care can be given (Fig. 12). The compartment has three systems enabling intercommunication with the exterior, background music and continuous monitoring in real time. It has a system of hatches with the exterior that enables medication and/or general equipment to be interchanged (Fig. 13). The patient is accompanied at all times by medical staff trained and qualified to deal with any eventuality. Pressurization control during the treatment is carried out from the control panel (Fig. 14) by a professional that has qualified as an operator of hyperbaric chambers and of diving systems and installations. The entire system complies with the security criteria of current legal requirements (O.M.24978, BOE de 22.11.1997).

There are other types of «chambers» that are designed for treating the extremities that are low cost and very versatile. This type of treatment cannot be considered as HBO as the way it acts is not based on the physiological effects that the breathing of pressurized oxygen has, and it can even

presión parcial de oxígeno que el paciente respira.

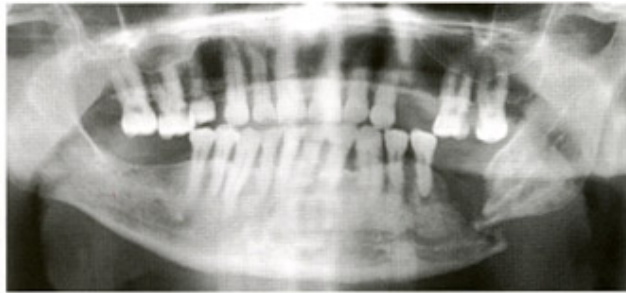El *efecto volumétrico* se debe al aumento de la presión ambiental y se basa en la *Ley de Boyle-Mariotte*, la cual postula que en el organismo humano, la elevación de la presión ambiental disminuye, de forma proporcionalmente inversa, el volumen de todas las cavidades orgánicas aéreas que no están en contacto con la vía respiratoria (tubo digestivo, oído, senos paranasales, etc.). Este efecto es totalmente reversible al cesar la hiperpresión y restablecer el valor de la presión atmosférica.

Este efecto es beneficioso, y en él se basa una de las principales indicaciones de la OHB: la disminución del volumen de las burbujas en caso de embolismo gaseoso.

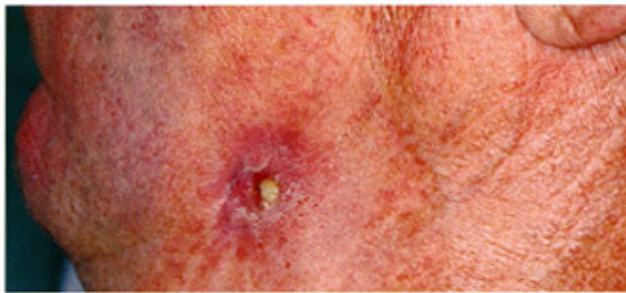
En el caso concreto del embolismo gaseoso (en caso de accidente de buceo), las burbujas de  $N_2$  disueltas en el plasma se comportan como cavidades aisladas del exterior, por lo que el aumento de la presión ambiental, disminuye su volumen. Además, el aumento de la presión parcial del  $O_2$  y la disminución de la de  $N_2$  contribuyen a acelerar la reabsorción de los émbolos gaseosos.

El *efecto solumétrico* se debe al aumento de la presión parcial del  $O_2$  y se basa en la *Ley de Henry*, que sostiene que al respirar oxígeno puro en una ambiente hiperbárico se produce un aumento progresivo de la presión arterial, venosa y tisular de  $O_2$ ; puede alcanzar unos valores de mayores de 2.000 mmHg de presión arterial de  $O_2$ . El volumen de oxígeno disuelto y transportado por el plasma aumenta más de 20 veces. A este efecto solumétrico se deben la mayor parte de los beneficios terapéuticos de la OHB:

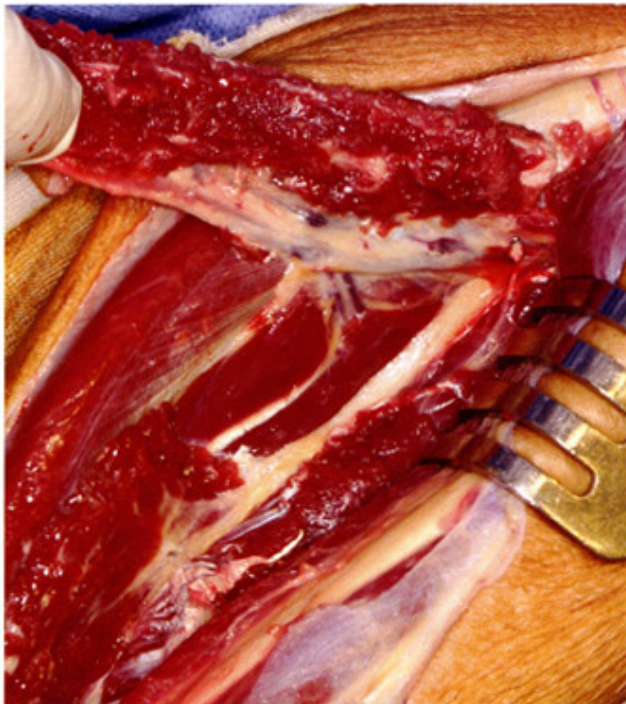
- Corrección de la hipoxia tisular general o local, por gradiente de difusión simple. En condiciones normales el  $O_2$  se transporta en los eritrocitos. La OHB realiza un aporte adicional de  $O_2$ . Es un  $O_2$  disuelto en el plasma, y no sujeto a la regulación metabólica del  $O_2$  eritrocitario (puede incluso liberar oxígeno a las células aun en ausencia de hemoglobina).



**Figura 4** Fractura patológica de mandíbula por osteorradionecrosis tras tratamiento de neo de cavum.  
**Figure 4.** Pathological fracture of mandibula due to osteoradionecrosis after treatment of nasopharyngeal carcinoma.



**Figura 5.** Fístula cutánea presente en este paciente.  
**Figure 5.** Skin fistula present in this patient.



**Figura 6.** Levantamiento de colgajo de peroné.  
**Figure 6.** Lifting of perone flap.

diminish the delivery of oxygen to the affected member.

### Physiological effects and therapeutic mechanisms of HBO

HBO combines two complementary mechanisms. On the one hand there is the high ambient pressure, and on the other pure oxygen is breathed.<sup>23,30,35</sup> This leads to two different effects: one is volumetric given the increase in ambient pressure per se, and the other is a «solumetric» effect as a result of the partial pressure of the oxygen that the patient breathes.

The volumetric effect is due to an increase in the ambient pressure and it is based on Boyle-Mariott's Law, which claims that in the human organism, an increase in ambient pressure leads to a decrease, at an inverse proportion, in the volume of all the air filled cavities that are not in contact with the airways (digestive tract, middle ear, paranasal sinuses etc.). This effect can be completely reversed when the hyper-pressure is stopped and the atmospheric pressure value is reestablished.

This effect is beneficial, and one of the principal indications of HBO is based on this: the reduction of the volume of the bubbles in gas embolism cases.

With regard to specific cases of gas embolism (in the event of diving accidents), the bubbles of  $N_2$  dissolved in plasma behave as exterior isolated cavities, and as a result the increase in ambient pressure decreases volume. The increase in partial  $O_2$  pres-

Por tanto, es un O<sub>2</sub> que accede por capilaridad, transferido a favor de gradiente por difusión simple.

- Corrección de la hipoxia local por redistribución de O<sub>2</sub>. Cuando la hiperoxia causada por la OHB es muy marcada, el organismo se defiende de ella produciendo una vasoconstricción periférica compensatoria. Esta situación tiene la particularidad de que, pese a existir vasoconstricción, los niveles de oxígeno periférico son superiores a los normales, por ello se denominan vasoconstricción no hipoxemiante. Esta vasoconstricción solo ocurre en tejidos sanos, y no en tejidos hipóxicos, lo que hace que éstos últimos se beneficien del volumen plasmático desviado desde los tejidos no isquémicos. Se trata de «robar al rico para repartir entre los pobres», por lo que algunos autores lo denominan «efecto Robin-Hood».
- Estimulo de la cicatrización y de la angiogénesis. Como posteriormente veremos, la OHB restablece la formación de tejido de granulación, que en tejidos hipóxicos se encuentra frenada. Asimismo, la alternancia hiperoxia/normoxia constituye un buen estímulo angiogénico.
- Aumento de las defensas frente a infecciones, que se produce por diferentes mecanismos:
  - Aumento de la fagocitosis de los neutrófilos. Esta fagocitosis es O<sub>2</sub>-dependiente. Es importante en algunas infecciones crónicas por gérmenes aerobios, en especial las producidas por *Staphylococcus aureus* y por *Pseudomonas aeruginosa*.
  - Acción bacteriostática sobre gérmenes anaerobios no esporulados (principalmente *Bacteroides fragilis*, *Actinomices* y *Rhizopus*).
  - Acción bactericida sobre algunos gérmenes anaerobios esporulados (principalmente sobre algunas especies del género *Clostridium* causantes de infecciones necrosantes de partes blandas).
  - Bloqueo de la formación de toxinas clostridiales. Como luego veremos, el tratamiento de la gangrena gaseosa es una de las principales indicaciones de la OHB, y su importancia radica en que la mortalidad precoz y fulminante de la gangrena gaseosa, no se debe a la infección o la necrosis en sí misma, sino a la hemólisis provocada por varias de las toxinas clostridiales. El efecto beneficioso de la OHB se basa en que la producción de toxinas necesita la existencia de bajos potenciales de oxidación-reducción, por lo que el aumento de este potencial frena de inmediato la producción de toxinas.
- Eliminación rápida de la carboxihemoglobina (HbCO). La HbCO que se forma en las intoxicaciones agudas por CO, presenta un enlace entre la Hb y el CO 230 veces más estable que la unión entre el oxígeno y la hemoglobina, con la que compite. La OHB consigue disminuir esta estabilidad (en aire a ambiente el periodo de eliminación del CO es de 8-9 horas, mientras que con oxígeno hiperbárico a 3 ATA se reduce a unos 25 minutos).

De esta manera, la oxigenoterapia hiperbárica consigue una serie de efectos (Tabla 1) que son la base de su aplicación clínica.

La hiperoxigenación dará soporte a los tejidos pobremente perfundidos; los niveles de difusión obtenidos son de dos a tres veces los conseguidos bajo oxigenación a presión normal.<sup>78</sup> LaOHB es un potente vasoconstrictor, sin que por ello se reduzca la oxigenación,

sure and the decrease in N<sub>2</sub> pressure also contribute to accelerating resorption in gas embolisms.

The solumetric effect is due to the increased partial pressure of the oxygen, and it is based on Henry's Law that claims that breathing pure oxygen in a hyperbaric environment leads to a progressive increase in arterial, venous and tissular oxygen tension; and oxygen arterial pressure values of over 2.000 mmHg can be reached. There is a 20-fold increase in the volume of oxygen that is dissolved and transported by plasma. Most of the therapeutic benefits of HBO are achieved as a result of this solumetric effect. They are:

- Correction of general or local tissular hypoxia by a simple diffusion gradient. In normal conditions O<sub>2</sub> is transported in the erythrocytes. HBO delivers additional O<sub>2</sub>, which is dissolved in plasma and it is not subject to the metabolic regulations of erythrocytic oxygen (it can release oxygen in cells even when there is an absence of hemoglobin). Therefore, it is a type of oxygen that is delivered through the capillaries, and transferred by a simple diffusion gradient.
- Correction of local hypoxia by O<sub>2</sub> redistribution. When the hyperoxia caused by HBO is very pronounced, the organism protects itself by producing compensatory peripheral vasoconstriction. This situation is peculiar in that, despite the existence of vasoconstriction, the levels of peripheral oxygen are higher than normal, and as a result this is termed non-hypoxemic vasoconstriction. This vasoconstriction only occurs in healthy tissues, and not in hypoxic tissue, and the latter therefore benefit from the plasmatic volume taken from non-ischemic tissues. Thus the rich are robbed in order to give to the poor, and some authors have termed this the «Robin Hood effect».
- Stimulation of healing and angiogenesis. As we shall see later, HBO reestablishes the formation of granulation tissue that is halted in hypoxic tissue. Alternating hyperoxia/normoxia is a good angiogenic stimulant.
- Increase in defenses against infections that is produced through different mechanisms:
  - Increase in phagocytosis of the neutrophils. This phagocytosis is oxygen dependent. It is important in some chronic infections due to aerobic germs, particularly those produced by *Staphylococcus aureus* and by *Pseudomonas aeruginosa*.
  - Bacteriostatic action on anaerobic non-spore germs (principally *Bacteroides fragilis*, *Actinomices* and *Rhizopus*).
  - Bactericidal action on some anaerobic spore germs (principally on some species of the *Clostridium* type that cause necrotizing infections of soft tissue).
  - The formation of clostridial toxins is blocked. As we will see later, the treatment of gas gangrene is one of the principal indications for HBO and its importance is based on the fact that the early and sudden mortality from gas gangrene is not due to infection or necrosis itself, but rather to the hemolysis provoked

esto es muy útil en la reducción de edema en colgajos cutáneos e injertos óseos.<sup>35</sup> Como hemos visto, el aumento de tensión parcial de O<sub>2</sub> puede mejorar la *actividad bactericida* de los leucocitos.<sup>48</sup> Una tensión de oxígeno de 30 a 40 mm Hg es necesaria para favorecer la *proliferación de fibroblastos* y el desarrollo de la matriz de colágeno; la OHB consigue esos niveles en tejidos hipóxicos.<sup>41</sup> Esta matriz de colágeno da soporte para el crecimiento de nuevos capilares; tal *neovascularización* ha sido demostrada en estudios histológicos de colgajos tratados con OHB.<sup>49, 63</sup> La OHB incrementa la formación de tejidos duros como dentina o esmalte en dientes en crecimiento,<sup>31</sup> lo mismo que la producción de matriz ósea,<sup>64</sup> y el aumento de la mineralización ósea.<sup>32, 65</sup> Además el aumento de la actividad osteoclástica inducido por la OHB es clave en la remoción de tejido óseo necrótico; esto es fundamental en el tratamiento con OHB de la osteomielitis y osteoradionecrosis.<sup>76</sup>

### Complicaciones de la OHB

Están relacionados con los cambios de presión y los efectos tóxicos del oxígeno. Son poco frecuentes (1 caso cada 10 a 15.000 tratamientos) y solo se suelen presentar tras largas exposiciones (más de 3 horas) o cuando se aplican presiones más altas de lo habitual. En cualquier caso, suelen ser leves y transitorias. La experiencia aportada por nuestro centro de referencia, Medisub, no contempla ninguna complicación importante en 10 años de trabajo. Aún así están descritas:

- Lesiones barotraumáticas, en relación con el efecto volumétrico de la OHB. Pueden afectar al tímpano, senos paranasales, cavidades huecas y pulmones.<sup>69</sup> Se deben aplicar una serie de medidas preventivas como mantener limpios los oídos, el uso de descongestivos y la maniobra de Valsalva.<sup>35</sup> En aquellos casos en los que el paciente está obnubilado o inconsciente, una solución factible consiste en colocar una aguja o sonda para mirinotomía, o incluso tubos de drenaje.<sup>27</sup>
- Crisis convulsivas. Las altas presiones de O<sub>2</sub> causan irritación del cortex y pueden desarrollar convulsiones tónico-clónicas,<sup>24, 38, 88</sup> aproximadamente en 1 de cada 2000 pacientes expuestos<sup>(69)</sup>. Pese a su espectacularidad tienen poca importancia ya que ceden al suprimir la máscara del paciente bajo OHB, sin dejar secuelas, salvo una leve aura postcomicial que puede mantenerse durante varios minutos. De nuevo, el riesgo se minimiza si se cumplen unas normas en cuanto al tiempo y límites de presión.
- Efectos oculares: la exposición a O<sub>2</sub> hiperbárico a 2,5 ATA, causa

**Tabla 1.** Mecanismos de acción o efectos clínicos de la OHB

- Hiperoxigenación
- Vasoconstricción
- Actividad antimicrobiana
- Proliferación fibroblástica
- Neovascularización
- Aumento de la formación de matriz ósea
- Aumento de la mineralización
- Mejora de la función osteoblástica
- Aumento de la deformabilidad eritrocitaria

**Table 1.** Action mechanisms or clinical effects of OHB

- Hyperoxygenation
- Vasoconstriction
- Antimicrobial activity
- Fibroblastic proliferation
- Neovascularization
- Increase in the formation of the bone matrix
- Increase in mineralization
- Improvement in osteoblastic function
- Increase in erythrocytic deformation

by various clostridial toxins. The beneficial effect of HBO is because the production of toxins needs a low oxidation-reduction potential, and the increase in this potential immediately blocks the production of toxins.

- Rapid elimination of carboxyhemoglobin (COHb). COHb that is formed during acute intoxication from CO, forms a link between Hb and CO that is 230 times more stable than the union between oxygen and hemoglobin

with which it competes. HBO manages to reduce this stability (the period for eliminating CO in air to the atmosphere is 8-9 hours, while with hyperbaric oxygen at 3 ATA this is reduced to 25 minutes.

It is in this way that hyperbaric oxygen therapy achieves a series of effects (Table 1) that form the basis for its clinical application.

Hyperoxygenation will support tissues that are poorly perfused; the levels of diffusion obtained are sometimes two or three times those achieved under normal pressure oxygenation.<sup>78</sup> HBO is a strong vasoconstrictor, and it does not reduce oxygenation, which is very useful for reducing edemas in skin flaps or bone grafts.<sup>35</sup> As we have seen, the increase of partial oxygen tension can improve leukocyte bacterial activity.<sup>48</sup> An oxygen tension of 30 to 40 mmHg is necessary for encouraging fibroblast proliferation and the development of a collagen matrix; HBO achieves these levels in hypoxic tissues.<sup>41</sup> The collagen matrix supports the growth of new capillaries; this neovascularization has been demonstrated in histological studies of flaps treated with HBO.<sup>49, 63</sup> HBO increases the formation of hard tissue such as dentine or enamel in growing teeth,<sup>31</sup> as well as the production of bone matrix,<sup>64</sup> and it increases bone mineralization.<sup>32, 65</sup> In addition the increase in osteoclastic activity induced by HBO is the key for remodeling necrotic bone tissue, which is fundamental when treating osteomyelitis and osteoradionecrosis.<sup>76</sup>

### HBO Complications

These have been related to the toxic effects of oxygen and to changes in pressure. These are very infrequent (1 case

una constricción de los vasos retinianos, un 9,6% a nivel de arteriolas y un 20,6% a nivel de vénulas.<sup>83</sup>

- En algunos casos se ha descrito una fibroplasia retrolental (cataratas); ésto solo ocurre al utilizar cámaras hiperbáricas mono-plazas en las que el aire ambiente es oxígeno puro. En los adultos no se produce esta fibroplasia retrolental que puede ocurrir en los ojos inmaduros de los lactantes en incubadora, sometidos a altas concentraciones de oxígeno.
- Edema agudo de pulmón. Recientemente se han comunicado 3 casos de edema agudo de pulmón, uno de ellos con desenlace fatal, en pacientes cardiopatas sometidos a OHB por pie diabético, por lo que debe aconsejarse con precaución en pacientes en insuficiencia cardiaca o con fracciones de eyección bajas. Los pacientes con afectación pulmonar y/o que presentan broncopatía crónica (EPOC) deben ser observados con mayor prudencia ya que debido a su factor obstructivo pueden sufrir un efecto implosivo en los espacios alveolares durante la compresión y un factor explosivo pulmonar durante la descompresión, aunque es un efecto posible teórico no se han dado casos ni se ha tenido conocimiento de publicaciones sobre dicho efecto.

### Contraindicaciones de la OHB

Existen pocas contraindicaciones absolutas a la oxigenoterapia hiperbárica; la más importante sería la presencia de un neumotórax no tratado. Las toracotomías previas, los antecedentes de neumotórax espontáneo o la predisposición a cuadros convulsivos, pueden constituir una contraindicación severa para la aplicación de la OHB. En casos de urgencia vital se pueden adoptar precauciones especiales.

Las enfermedades infecciosas y catarrales de vías respiratorias altas, las sinusopatías agudas o crónicas tabicadas (por los problemas ORL que hemos visto), las dispepsias flatulentas, la insuficiencia cardiaca o fracción de eyección baja y la claustrofobia pueden ser contraindicaciones relativas o temporales, fácilmente remediables.

Como «contraindicación» relativa, algunos autores,<sup>12, 43</sup> creen que se debe valorar el alto costo del tratamiento y el largo tiempo necesario según los protocolos empleados y dar prioridad a otros procedimientos; algunos autores consiguen mejores resultados económicos adaptando los protocolos de aplicación.<sup>20</sup>

### Indicaciones generales de la OHB

El hecho de que se recomiende la OHB en diferentes situaciones, con diferente soporte clínico y científico, obliga a establecer grados de indicaciones:

- *Indicaciones preferentes.* Enfermedades en las que la OHB constituye el único tratamiento etiológico eficaz, o bien posee un efecto esencial, junto a otras intervenciones terapéuticas.
- *Indicaciones complementarias.* Enfermedades en las que la OHB no es imprescindible ni esencial, pero donde posee una acción beneficiosa contrastada en estudios clínicos y experimentales.

*in every 10 to 15000 treatments) and tending to arise only after very long exposure (more than 3 hours), or when pressures higher than normal are applied. In any event, these are slight and transitory. The experience of our reference center Medisub, does not include any important complications during the ten years it has been operating. However the following have been described:*

- *Barotraumatic lesion with regard to the volumetric effect of HBO. These can affect the eardrum, paranasal sinuses, hollow cavities and lungs.<sup>69</sup> A series of preventative measures should be applied such as keeping the ears clean, using decongestives and Valsalva's maneuver.<sup>35</sup> In those cases in which the patient is dazed or unconscious, a feasible solution would be to place a needle or catheter for myringotomy, or even drainage tubes.<sup>27</sup>*
- *Convulsion fits. High oxygen pressures can cause irritation to the cortex and tonic-clonic convulsions can develop<sup>24,38,88</sup> in approximately 1 out of every 2000 patients exposed.<sup>69</sup> Despite being rather spectacular, they are of little importance as they stop as soon as the patient's HBO mask is removed. There are no sequelae, except for a slight postepileptic aura that can last various minutes. Once again this risk can be minimized if certain rules are followed with regard to time and pressure limits.*
- *Ocular effects: exposure to hyperbaric oxygen at 2.5 ATA causes a constriction of the retinal vessels, of the arterioles by 9.6% and of the venoles by 20.6%.<sup>83</sup>*
  - *In some cases retrolental fibroplasia has been described (cataracts); this only occurs when mono-place hyperbaric chambers are used in which the ambient air is pure oxygen. Retrolental fibroplasia, which can occur in the immature eyes of infants when subjected to high concentrations of oxygen in incubators, does not occur in adults.*
- *Acute pulmonary edema. Recently three cases of acute pulmonary edema have been reported, one resulting in a fatality, in cardiac patients given HBO treatment as a result of diabetic foot problems. It is therefore considered with caution for patients with cardiac insufficiency or low ejection fractions. Patients with pulmonary disorders and/or with chronic bronchial problems (COPD) should be more carefully observed as, given the obstruction factor, they can suffer an implosive effect of the alveolar spaces during compression, and an explosive effect in the lungs during decompression. While theoretically this is a possible effect, no cases have arisen and nothing has been published to this effect.*

### Contraindicaciones to HBO

*There are few absolute contraindications to hyperbaric oxygen therapy; the most important would be the existence of untreated pneumothorax. Previous thoractomies, a history of spontaneous pneumothorax or a predisposition to convulsions, can constitute a strong contraindication to the*

- **Indicaciones experimentales.** Situaciones en que la OHB puede tener un efecto terapéutico aceptable o interesante, en algún aspecto de la enfermedad, basado en una hipótesis terapéutica consistente, con un sistema de control y de evaluación de resultados definido y aplicable, y dentro del contexto de estudios controlados.

Las indicaciones generales de la OHB quedan reflejadas en la tabla 2.

La OHB es el único tratamiento etiológico del embolismo gaseoso de cualquier origen, del síndrome de sobrepresión pulmonar y de la enfermedad descompresiva de los buceadores. Es el tratamiento preferente, junto con otras medidas, de la intoxicación aguda por monóxido de carbono y de la gangrena gaseosa.

Es útil como tratamiento complementario en las infecciones necrotizantes de partes blandas, las osteomielitis crónicas refractarias y la osteoradionecrosis y en los trastornos de cicatrización de larga evolución secundarios a vasculopatías periféricas, como en el pie diabético,<sup>11, 50</sup> donde reduce el riesgo de gran amputación a un tercio,<sup>69</sup> o las grandes quemaduras.<sup>10</sup> También es de gran utilidad en el aumento de la supervivencia de colgajos de tamaño medio a grande.<sup>51</sup>

Por otro lado, la OHB está siendo aplicada de forma experimental, con resultados alentadores en los síndromes post-anoxia cerebral, en las retinopatías oclusivas agudas y, con menos éxito, en la esclerosis múltiple. También puede ser eficaz en el tratamiento de la migraña, aunque no de forma profiláctica.<sup>25, 71</sup>

También tiene indicaciones como terapia coadyuvante a nivel deportivo. Borromeo y col<sup>4</sup> realizaron un estudio randomizado, doble ciego, sobre 32 pacientes que sufrieron esguinces agudos de tobillo aplicando OHB a 2,0 ATA y comparando con placebo. La mejoría de la función articular fue mayor en el grupo que recibió OHB respecto al placebo.

**Tabla 2.** Indicaciones generales de la OHB (Consensuado con el Comité Coordinador de Centros de Medicina Hiperbárica, CCCMH)

- |   |
|---|
| <p>A. Indicaciones preferentes.</p> <ol style="list-style-type: none"> <li>1. Embolismo gaseoso.</li> <li>2. Enfermedad descompresiva.</li> <li>3. Síndrome de hiperpresión intratorácica del buceador.</li> <li>4. Intoxicación aguda por monóxido de carbono.</li> <li>5. Gangrena gaseosa (Mionecrosis clostridial).</li> </ol> <p>B. Indicaciones complementarias.</p> <ol style="list-style-type: none"> <li>1. Infecciones necrosantes de partes blandas no clostridiales.</li> <li>2. Síndrome de aplastamiento y síndromes compartimentales.</li> <li>3. Osteomielitis crónicas refractarias.</li> <li>4. Retardos de cicatrización de heridas, fracturas o implantes.</li> <li>5. Lesiones radioinducidas de hueso (ORN), partes blandas y mucosas.</li> </ol> <p>C. Indicaciones experimentales.</p> <ol style="list-style-type: none"> <li>1. Retinopatías oclusivas agudas.</li> <li>2. Sordera súbita.</li> <li>3. Encefalopatía hipoxico-isquémica.</li> <li>4. Esclerosis múltiple.</li> <li>5. Enfermedad de Crohn.</li> <li>6. Intoxicación por cianuro.</li> <li>7. Grandes anemias refractarias a transfusiones.</li> <li>8. Síndrome del gran quemado.</li> <li>9. Intoxicación por tetracloruro de carbono.</li> </ol> |
|---|

**Table 2.** General indications for HBO (in agreement with those of the Comité Coordinador de Centros de Medicina Hiperbárica, CCCMH)

- |  |
|--|
| <p>A. Preferential indications.</p> <ol style="list-style-type: none"> <li>1. Gas embolism.</li> <li>2. Decompression sickness.</li> <li>3. Intrathoracic hyperpressure in divers.</li> <li>4. Acute carbon monoxide intoxication.</li> <li>5. Gas gangrene (Clostridial myonecrosis).</li> </ol> <p>B. Complementary indications.</p> <ol style="list-style-type: none"> <li>1. Necrotizing infections of non-clostridial soft-tissues.</li> <li>2. Crush injuries and compartmental syndromes.</li> <li>3. Chronic refractory osteomyelitis</li> <li>4. Delays in the healing of wounds, fractures or implants.</li> <li>5. Radiation-damaged lesions (ORN) of bone, soft tissue and mucosas.</li> </ol> <p>C. Experimental indications.</p> <ol style="list-style-type: none"> <li>1. Acute occlusive retinopathies.</li> <li>2. Sudden hearing loss.</li> <li>3. Hypoxic ischemic encephalopathy.</li> <li>4. Multiple sclerosis.</li> <li>5. Crohns disease.</li> <li>6. Cyanide intoxication.</li> <li>7. Serious refractory anemia from transfusions.</li> <li>8. Serious burn syndrome.</li> <li>9. Carbon tetrachloride poisoning.</li> </ol> |
|--|

*application of HBO. In urgent life-threatening cases special precautions can be adopted.*

*Infectious disease and catarrh of the upper respiratory tract, acute or chronic blocked sinus disorders (due to ORL problems described), gas dyspepsia, cardiac insufficiency or low ejection fractions and claustrophobia can be relative or temporary contraindications that can easily be resolved. Some authors<sup>12,43</sup> believe that the high cost of the treatment and the extended time required in some protocols should be considered as a relative «contraindication», and that priority should be given to other procedures; some authors achieve better economic results adapting the application protocols.<sup>20</sup>*

#### **General indications for HBO**

*The fact that HBO is recommended in different situations, with different clinical and scientific support makes establishing the different indica-*

*tion levels necessary:*

- *Preferential indications. Diseases for which HBO represents the only efficient etiological treatment, or if its effect is essential, in conjunction with other therapeutic interventions.*
- *Complementary indications. Diseases in which HBO is neither indispensable nor essential, but where there is a beneficial effect that has been contrasted in clinical and experimental studies.*



Un gran problema visto en esta revisión es la poca consistencia de los estudios publicados: muy pocos estudios randomizados, calidad de los estudios variable con metodología pobre, bajo número de pacientes incluidos en los estudios, diferentes criterios de inclusión,... Esto hace que sea complicado poder definir científicamente mejor las indicaciones de esta técnica terapéutica.

### Indicaciones de la OHB en cirugía oral y maxilofacial

Dentro del cuadro general de indicaciones, la OHB se ha utilizado como tratamiento complementario en cirugía oral y maxilofacial en procesos de osteítis y osteomielitis maxilo-mandibular, en infecciones necrotizantes de partes blandas (a nivel cervical, periodontal, gingival, etc.), en la prevención (muy importante) y el tratamiento de la osteoradionecrosis, en los retrasos de cicatrización (de fracturas, de implantes dentales, de injertos/colgajos de difícil viabilidad), en la rehabilitación implantológica de pacientes oncológicos irradiados.

#### Osteítis y Osteomielitis maxilo-mandibular

Algunas osteomielitis adoptan una forma evolutiva refractaria y son rebeldes a todas las formas de tratamiento habitual (desbridamiento quirúrgico y tratamiento antibiótico apropiado durante al menos 6 semanas).

Esta tórpida evolución es debida a la adopción de mecanismos de resistencia por parte del germen y a la ineficacia de los mecanismos de defensa en un territorio isquémico, edematoso e hipóxico con baja biodisponibilidad de antibióticos; además la existencia de bajas presiones parciales de oxígeno reduce la capacidad fagocítica sobre las bacterias.

La OHB ha demostrado su eficacia al proporcionar un aumento de las defensas locales, estimulando la fagocitosis oxígeno-dependiente de los polimorfonucleares y aportando en ocasiones un efecto anti-infeccioso y bacterostático sobre algunos gérmenes.<sup>52</sup>

La OHB será considerada como una terapéutica adyuvante al desbridamiento y al tratamiento antibiótico, su uso no es esencial, aunque si que existen trabajos, tanto en animales como en humanos, que obtienen mejores resultados con ella.<sup>5,17,21,53,61</sup>

Como protocolo, se recomiendan sesiones diarias de 60 a 90 minutos con oxígeno al 100% a presiones de 2,2 y 2,4 ATA durante al menos 15 días.<sup>5</sup>

El caso clínico nº 1 ilustra la utilización como tratamiento coadyuvante de la OHB en un caso de osteomielitis mandibular que evolucionó hacia osteítis con gran riesgo de fractura.

#### Infecciones necrotizantes de tejidos blandos de cabeza y cuello

El término de infección necrotizante de tejidos blandos se refiere a un espectro de entidades que cursan con necrosis de los tejidos blandos profundos y que están originadas por microorganismos infectivos. Este proceso ha recibido numerosas afecciones entre las que retenemos fascitis necrotizante, gangrena gaseosa, gangrena de Fournier, etc.

- *Experimental indications. Situations in which HBO can have a therapeutic effect that is acceptable or interesting, with regard to a certain aspect of the disease, based on a consistent therapeutic hypothesis, with a control system and a defined and applicable system for evaluating results within the context of controlled studies.*

*The general indications of HBO are reflected in Table 2.*

*HBO is the only etiological treatment for gas embolisms of whatever origin, for gas expansion syndrome of the lungs and for decompression sickness from diving. It is the treatment of choice, together with other measures, for acute intoxication from carbon monoxide and gas gangrene.*

*It is useful as adjunctive therapy for necrotizing infections of soft tissue, refractory chronic osteomyelitis and osteoradionecrosis, and for long-term healing disorders that are secondary to peripheral vasculopathies such as diabetic foot,<sup>11,50</sup> as the risk of amputation is reduced by a third,<sup>69</sup> and for extensive burns.<sup>10</sup> It is also very useful for increasing the survival of medium or large flaps.<sup>51</sup>*

*HBO is also being applied in an experimental fashion, with encouraging results, for cerebral post-anoxic brain syndromes, for acute occlusive retinopathies and, with less success, for multiple sclerosis. It can also be efficient for treating migraines although the effect is not prophylactic.<sup>25,71</sup>*

*It is also indicated as coadjuvant therapy in sport. Borromeo and cols.<sup>4</sup> carried out a randomized double blind study on 32 patients that had suffered acute ankle sprains applying HBO at 2.0 ATA and comparing this with a placebo. The improvement in articular function was greater in the HBO group than in the placebo group.*

*A considerable problem that was observed in this revision, is the lack of consistency of the studies published as there are very few random studies, the quality of the studies is variable and the methodology is poor. Only small numbers of patients are included in the studies, and there are different inclusion criteria... Giving a better scientific definition of the indications for this therapeutic technique is therefore complicated.*

### Indicaciones for HBO in oral and maxillofacial surgery

*Within the general framework of indications, HBO has been used as complementary therapy in oral and maxillofacial surgery for osteitis and osteomyelitis of the maxilla and mandible, for necrotizing infections of soft tissues (cervical, periodontal, gingival,...), for the prevention (very important) and the treatment of osteoradionecrosis, in healing delays (fractures, dental implants, grafts/flaps with difficult viability), for implantological rehabilitation in irradiated oncological patients.*

#### Osteitis and osteomyelitis of the maxilla and mandible

*Some types of osteomyelitis become refractive and are stubborn to all of the usual treatments (surgical debride-*

Todos estos diagnósticos tienen el mismo manejo clínico: desbridamiento quirúrgico urgente, soporte médico intensivo y antibioterapia dirigida tras identificación del agente causante.

El examen microbiológico muestra una infección polimicrobiana en más del 82% de los casos, donde encontramos: flora mixta anaerobia (30%), *Staphylococcus aureus* (20%), *Escherichia coli* (20%) *Enterococci* (18%) coliformes (14%), *Staphylococcus pyogenes* (14%), *Pseudomonas* (11%) y *Clostridium*s (9%).

Las tasas de mortalidad registradas varían entre el 9% y el 76%, con valor medio de alrededor del 30%; la incorporación al tratamiento de la OHB supone un incremento en 9 veces la supervivencia de estos pacientes.<sup>86</sup>

Parece que no existen dudas sobre su indicación no solo preferente, sino urgente, en aquellos pacientes casos que desarrollen una gangrena gaseosa (Mionecrosis clostridial).

Es muy importante tener presente que su aplicación en estos casos no debe descuidar o retrasar el tratamiento antibiótico y quirúrgico.

La OHB aporta beneficios importantes en el tratamiento de la mionecrosis clostridial, ya que se ha demostrado que los clostridios detienen su crecimiento a una presión de 3 ATA, aunque este efecto cesa al retornar a un ambiente normal.<sup>82</sup> Estudios in vitro demuestran que la OHB tiene un efecto bacteriostático, aunque este efecto beneficioso se inhibe por la presencia de una catalasa presente en la sangre y el músculo desvitalizado, por lo que para que la OHB actúe de forma óptima es necesario desbridar la zona eliminando los restos hemáticos y el tejido necrótico.<sup>9,40,45</sup>

En infecciones anaeróbicas, el incremento de la tensión de oxígeno en sangre generado por la OHB será bactericida y detendrá la producción de alfa-toxina del *Clostridium*, aunque los niveles de O<sub>2</sub> logrados no lleguen a ser bactericidas.<sup>86</sup>

Brummelkamp,<sup>9</sup> publicaron en 1961 el primer estudio clínico sobre este efecto en 4 pacientes en los que la mionecrosis clostridial progresaba a pesar de la cirugía y de la terapia antibiótica. La OHB consiguió una mejoría rápida y espectacular en los 4 casos. Además, una revisión de 20 series clínicas, que incluyen más de 1.200 pacientes, se comunica que la OHB reduce la mortalidad, de un 45% sin OHB, a un 23%.<sup>70</sup> Similares resultados encuentra Demello y cols.,<sup>19</sup> (reducción de la mortalidad en perros de 30 a 5% con OHB).

Una cuestión muy importante es el momento oportuno de administrar la OHB en estos pacientes. Si se dispone fácilmente de ella, su uso precoz antes de la cirugía puede ayudar a discriminar el tejido sano y disminuir la producción de la toxina, manteniendo al paciente más estable hemodinámicamente. Si por el contrario, la OHB no puede iniciarse en las primeras 24 horas, debe realizarse primero un desbridamiento quirúrgico inicial. El protocolo que se aconseja en la mionecrosis Clostridial es de 2 a 3 sesiones diarias de 90 minutos, con oxígeno al 100% a 3 ATA, durante 5-7 días.<sup>8</sup>

Además del desbridamiento y de la OHB es esencial una terapia antibiótica apropiada que debe incluir penicilina G, clindamicina y metronidazol, no olvidando cubrir también los gram(-) aerobios que con frecuencia se asocian.

La *fascitis necrotizante cervical* es una infección polimicrobiana de cabeza y cuello muy severa, en ocasiones mortal. Se caracteriza

*ment and appropriate antibiotic treatment for at least six weeks).*

*These developments that are difficult to deal with are due to resistance mechanisms being adopted by the germ and the inefficiency of defense mechanisms in an ischemic, edematous and hypoxic territory with low bioavailability of antibiotics; in addition, the existence of low partial pressures of oxygen reduces the phagocytic capacity with regard to bacteria.*

*HBO has demonstrated its efficiency for increasing local defenses, stimulating oxygen-dependent phagocytosis of polymorphonuclear neutrophils and having, on occasions, an anti-infectious and bacteriostatic effect on certain germs.<sup>52</sup>*

*HBO is considered as adjuvant therapy for debridement and antibiotic treatment. Its use is not essential, although there are certain works, in humans as well as in animals, that have shown how better results have been obtained using it.<sup>5,17,21,53,61</sup>*

*As a protocol, daily sessions of 60 to 90 minutes are recommended with oxygen at 100% at 2.2 and 2.4 ATA for at least two weeks.<sup>5</sup>*

*Our first clinical case shows how it was used as coadjuvant treatment of BHO in a case of mandibular osteomyelitis that developed into osteitis with a high fracture risk.*

#### **Necrotizing infections of soft tissues of the head and neck**

*The term necrotizing infection of soft tissue refers to a spectrum of entities with a clinical course of necrosis of deep soft tissue, which originate as infective microorganisms. This process has been given numerous names among which are necrotizing fasciitis, gas gangrene, Fourniers gangrene, etc.*

*All these diagnoses have the same clinical management: urgent surgical debridement, intensive medical support and antibiotherapy in order to try and identify the causative agent.*

*The microbiological examination shows a polymicrobial infection in more than 82% of cases, where we find: mixed anaerobic flora (30%) *Staphylococcus aureus* (20%), *Escherichia coli* (20%) *Enterococci* (18%) coliforms (14%), *Staphylococcus pyogenes* (14%), *Pseudomonas* (11%) y *Clostridium*s (9%).*

*Mortality rates vary between 9% and 76%, the average rate being around 30%. Survival in these patients increases 9 times when HBO is included in the treatment.<sup>86</sup>*

*For patients with gas gangrene (Clostridial myonecrosis) there seems to be no doubt as to the indications being not only preferential, but also urgent.*

*It is very important to bear in mind that its application in these cases should not entail leaving or delaying antibiotic or surgical treatment.*

*HBO is of great benefit for treating clostridial myonecrosis, as it has been demonstrated that clostridium stop growing at 3 ATA pressure, although this effects ceases on returning to normal ambient pressure.<sup>82</sup> In vitro studies show that*

por una diseminación de la infección a lo largo de los planos faciales con afectación de la piel, el tejido celular subcutáneo, las fascias, y raramente de los músculos. Los factores personales que predisponen a este tipo de infección son la diabetes mellitus, la enfermedad renal, cardiovascular y vascular periférica, la cirrosis y la obesidad. La necrosis es secundaria al efecto sinérgico de las enzimas de las bacterias causantes.<sup>87</sup>

El tratamiento consiste en un desbridamiento quirúrgico rápido con limpieza del tejido necrótico, mantenimiento vital (traqueotomía en el 81% de los casos, cuidados intensivos, etc.) antibioterapia de amplio espectro y reconstrucción secundaria del defecto.

La OHB se ha postulado como terapia adyuvante muy eficaz con reducción de la mortalidad en un 50% de los casos, disminución de la cantidad de tejido a desbridar,<sup>68,77</sup> y de la estancia hospitalaria en al menos 20 días,<sup>26,87</sup> aunque su eficacia, para algunos, aun no ha sido rigurosamente establecida.<sup>89</sup>

Se recomienda comenzar la OHB lo antes posible tras el primer desbridamiento y administrar durante 24 horas tres sesiones de 90 minutos con oxígeno al 100% a 3 ATA, continuando en días sucesivos con 2 sesiones diarias hasta conseguir tejido de granulación.<sup>2,86</sup>

### Osteoradionecrosis

La osteroradionecrosis (ORN) es una complicación tardía de la radioterapia; es un efecto colateral crónico que no cura espontáneamente cuya incidencia se sitúa actualmente en un 4%.

Biológicamente el proceso se caracteriza por una inadecuada reparación y repoblación tisular y una reducción del potencial vascular de los tejidos. La hipovascularidad reduce la actividad celular, la formación de colágeno y la reparación de la herida por disminución de la capacidad de los fibroblastos de formar colágeno.

El riesgo de ORN aumenta cuando el hueso recibe más de 65 Gy. La mandíbula suele ser el hueso más afectado debido a la lesión endotelial de los vasos sanguíneos intra-óseos, relativamente escasos. Este proceso suele tardar muchos meses e incluso años en desarrollarse, produciéndose la necrosis cuando el hueso sufre una infección bacteriana. Aunque se cree que la caries dental, la enfermedad periodontal, las extracciones dentales o las mandibulotomías son las causas, casi un tercio de las ORN surgen espontáneamente.

La ORN no es una infección primaria del hueso irradiado; los microorganismos solo jugarían un papel contaminante del proceso cuya secuencia sería: radiación, hipoxia, muerte tisular y herida crónica que no cura.<sup>60</sup>

El tratamiento principal de la ORN es el desbridamiento quirúrgico; todos los tejidos desvitalizados deben ser eliminados radicalmente.<sup>12</sup>

El uso de la OHB como tratamiento complementario de los daños producidos por la irradiación comenzó en 1973.<sup>7,16,17,29,30,37,54</sup> Utilizando un protocolo estándar, que incluía cirugía, antibioterapia y OHB, Marx,<sup>59,60</sup> demostró la eficacia de esta última en el tratamiento de la osteoradionecrosis. Un estudio prospectivo, randomizado utilizando penicilina y OHB en mandíbulas previamente irradiadas demostró que la OHB reducía el desarrollo de ORN tras extracción dental de forma estadísticamente significativa;<sup>56</sup> otros estudios

*HBO has a bacteriostatic effect, although this beneficial effect is inhibited by the presence of a catalase present in the blood and in devitalized muscle, so for HBO to work at its best, debriding the area and eliminating hematic remains and necrotic tissue is necessary.<sup>9,40,45</sup>*

*In anaerobic infections, the increase in the pressure of oxygen in the blood generated by the HBO will be bactericidal and it will stop the production of the Clostridium alpha toxin although the O<sub>2</sub> levels achieved will not be bactericidal.<sup>86</sup>*

*In 1961 Brummelkamp<sup>9</sup> published the first clinical study of this effect on 4 patients in which clostridial myonecrosis progressed in spite of surgery and antibiotic therapy. HBO achieved a rapid improvement, and in 4 cases this was spectacular. In addition, in a revision of 20 clinical series that included more than 1200 patients, it was reported that HBO reduced mortality from 45% without HBO to 23%.<sup>70</sup> Similar results were found by Demello and cols<sup>19</sup> (mortality in dogs was reduced from 30 to 5% with HBO)*

*A very important issue is the best moment for administering HBO in these patients. If it is easily available, its prompt use before surgery could help with the discrimination of healthy tissue and reduce the production of the toxin, keeping the patient more hemodynamically stable. If on the other hand HBO cannot be started during the first 24 hours, initial debriding should first be carried out. The protocol advised for Clostridial myonecrosis is 2 to 3 daily sessions of 90 minutes with oxygen at 100% and 3 ATA for 5 to 7 days.<sup>8</sup>*

*In addition to debriding and HBO, appropriate antibiotic therapy is essential and this should include penicillin G, clindamycin and metronidazole and the gram (-) anaerobes that are frequently associated.*

*Necrotizing fasciitis of the neck is a polymicrobial infection of the head and neck that is very severe and mortal on occasions. It is characterized by a dissemination of the infection along facial planes affecting the skin, subcutaneous cellular tissue, fascias, and on rare occasions muscles. The personal factors leading to a predisposition to this type of infection are diabetes mellitus, renal disease, peripheral cardiovascular and vascular disease, cirrhosis and obesity. Necrosis is secondary to the synergic effect of the enzymes of the causative bacteria.<sup>87</sup>*

*Treatment consists in rapid surgical debridement and the cleaning of necrotic tissue, vital maintenance (tracheotomy in 81% of cases, intensive care, etc.) wide spectrum antibiotherapy and secondary reconstruction of the defect.*

*It has been postulated that HBO is very efficient as adjuvant therapy, reducing mortality by 50%, reducing the amount of tissue to be debrided<sup>68,77</sup> and of hospital stays by at least 20 days,<sup>26,87</sup> although for some its efficiency has yet to be rigorously established.<sup>89</sup>*

*Starting HBO as soon as possible after the first debridement is recommended together with the administration over 24 hours of three 90 minutes sessions of 100% oxygen at 3 ATA, followed by 2 daily session until granulation tissue is achieved.<sup>2,86</sup>*

demuestran una importante reducción del número de complicaciones.<sup>55,57,59</sup>

Para algunos,<sup>1,75</sup> la utilización del oxígeno hiperbárico en la ORN es motivo de controversia; la OHB no puede revitalizar el hueso necrótico que deberá ser extraído (sequestrectomía). Hao<sup>39</sup> ha demostrado que la OHB sola es eficaz si se le asocia una sequestrectomía, aunque puede minimizar el desbridamiento quirúrgico. No obstante la OHB puede resultar útil cuando se detecta el proceso de ORN, en sus fases iniciales antes de la exposición del hueso,<sup>58,72,84</sup> y aún mejor de forma preventiva.<sup>31</sup>

El protocolo utilizado en el tratamiento de la ORN<sup>34</sup> comprende 30 sesiones de OHB tras las que se evalúan los efectos conseguidos. En los casos no complicados se dan 30 sesiones más.

La reconstrucción del defecto generado precisa 20 sesiones de OHB previas y 10 sesiones tras la cirugía. Se considera que se necesita un mínimo de 20 sesiones para que comience la neovascularización en el hueso irradiado.<sup>55</sup> Así lo hemos realizado en el caso clínico nº 2 que presentamos.

En cuanto a la prevención de la ORN, se utiliza un protocolo clásico en pacientes que precisan extracciones dentales (20 sesiones de OHB prequirúrgicas y 10 postquirúrgicas, a 2,2-2,4 ATA, 60 a 90 minutos) con resultados excelentes para algunos autores<sup>14</sup> y no significativos para otros.<sup>79</sup>

#### *Otras complicaciones post radioterapia*

Recientemente, se ha demostrado la eficacia de OHB en el tratamiento de las complicaciones post-radioterapia de cabeza y cuello, resistentes a tratamientos habituales.<sup>62</sup> DeRossi y cols,<sup>22</sup> han encontrado una mejoría significativa en la xerostomía subjetiva de pacientes de cabeza y cuello irradiados sometidos a 20 sesiones de OHB.

#### **Rehabilitación implantológica en pacientes oncológicos irradiados**

La colocación de implantes dentales en el paciente oncológico irradiado se ha considerado durante mucho tiempo como una contraindicación absoluta.

A finales de los años 80 y principios de los 90 se empiezan a publicar estudios en animales que muestran integración de implantes en hueso irradiado.<sup>6,42,67,74</sup> Teniendo como base los estudios de Marx,<sup>55, 57</sup> quien analizó la superficie de osteointegración a 4 meses del hueso normal e irradiado, se comenzó a utilizar el oxígeno hiperbárico para conseguir neo-angiogénesis, aumento de actividad de fibroblastos y de tensión de oxígeno en tejidos hipóxicos previamente irradiados.

Según Beumer y cols.,<sup>3</sup> la predictibilidad de los implantes dentales colocados en hueso irradiado depende del sitio anatómico seleccionado, de la dosificación recibida en el mismo, y del uso de OHB.

Se estableció un protocolo propuesto por Granström,<sup>28-30, 34-36</sup> unánimemente aceptado, consistente en 30 sesiones, 20 previas a la colocación de los implantes y 10 sesiones post-quirúrgicas con oxígeno hiperbárico (O<sub>2</sub> al 100% a 2,4 ATA) de noventa minutos cada una.<sup>13</sup> Granström considera que la máxima estimulación de la

#### **Osteoradionecrosis**

*Osteoradionecrosis (ORN) is a late complication of radiotherapy. It is a chronic collateral effect that is not cured spontaneously and that currently has an incidence rate of 4%.*

*Biologically the process is characterized by inadequate repair and tissue re-growth, and a reduction of the vascular potential of the tissues. Hypovascularity reduces cellular activity, the formation of collagen and the repair of a wound as a result of the capacity of the fibroblasts for forming collagen being reduced.*

*The risk of ORN increases when bone receives more than 65 Gy. The mandible tends to be the bone that is most affected as a result of endothelial damage to the intraosseous blood vessels, which are relatively scarce. This procedure tends to take many months and even years to develop, with necrosis being produced when the bone suffers bacterial infection. While it is believed that dental caries, periodontal disease, dental extractions or mandibulotomies are the cause, nearly a third of ORN cases appear spontaneously.*

*ORN is not a primary infection of irradiated bone; microorganisms only play a role in the contamination process if there is the following sequence: radiation, hypoxia, tissue death and a chronic wound that does not heal.<sup>60</sup>*

*The main treatment of ORN is surgical debridement; all devitalized tissue should be radically eliminated.<sup>12</sup>*

*The use of HBO as complementary treatment for the damage produced by irradiation began in 1973.<sup>7,16,17,29,30,37,54</sup> Using a standard protocol that includes surgery, antibiotic therapy and HBO, Marx<sup>59,60</sup> showed the efficiency of HBO for treating osteoradionecrosis. In a randomized prospective study using penicillin and HBO in previously irradiated mandibles, he showed how HBO reduced the development of ORN following dental extraction in a statistically significant fashion;<sup>56</sup> other studies showed an important reduction in the number of complications.<sup>55,57,59</sup>*

*For some<sup>1,75</sup> the use of hyperbaric oxygen in ORN is a motive of controversy; HBO cannot revitalize necrotic bone that should be extracted (sequestrectomy). Hao<sup>39</sup> has shown how HBO on its own is efficient if combined with a sequestrectomy, although surgical debridement may be minimized. Nevertheless, HBO can be useful when the ORN process is detected in its initial phases before exposure of the bone,<sup>58,72,84</sup> and it can be even more beneficial if used as a preventative measure.<sup>31</sup>*

*The protocol used in ORN treatment<sup>34</sup> entails 30 HBO sessions after which the results obtained are evaluated. In uncomplicated cases another 30 sessions are given.*

*For reconstructing the defect generated 20 HBO sessions are required before surgery and 10 after. A minimum 20 sessions are considered necessary for neovascularization to occur in the irradiated bone.<sup>55</sup> This was followed with the 2nd clinical case presented.*

*With regard to prevention of ORN, a classic protocol is used for patients that require dental extractions (20 sessions of presurgical HBO and 10 postsurgical at 2.2-2.4 ATA, 60*

neo-vascularización y de la fibrosis ocurre entre las 20 y 30 horas de exposición a oxígeno a 2-2,4 ATA: El objetivo de las sesiones postoperatorias es reducir la dehiscencia de suturas promoviendo la formación de colágeno y eliminando/reduciendo al máximo la hipoxia en el lecho quirúrgico.<sup>29</sup> El fallo de implantes en pacientes irradiados en su hospital era del 58%; tras la aplicación de este protocolo de oxígeno hiperbárico la pérdida de implantes disminuyó hasta el 2,6%.<sup>31</sup>

Con la aplicación de la OHB, se suceden los estudios que demuestran tasas de osteointegración en hueso irradiado<sup>33-35,66,80</sup> e incluso en hueso microvascularizado irradiado<sup>46</sup> idénticas a las del hueso normal.

Por otro lado debemos considerar que implantes colocados en hueso pueden ser sometidos a radioterapia. La irradiación de los implantes ocasiona un sobredosificación, los tejidos del lado de la radiación por delante de los implantes reciben una dosis más alta (120%) que los situados por detrás (80%).<sup>30</sup> La dosis se incrementa aproximadamente en un 15% a 1 mm del implante.<sup>85</sup> Cuando la radioterapia se aplica utilizando dos campos opuestos este efecto se reduce considerablemente.<sup>30</sup> Los datos acumulados de la experiencia clínica de pacientes irradiados con estructuras metálicas sugieren que no hay efectos negativos.<sup>15, 73</sup>

#### Rehabilitación implantológica

También se ha aplicado OHB en casos de retraso de osteointegración de implantes dentales en paciente no integrados. Ilustramos un caso al que se colocaron 6 implantes a nivel mandibular; a los 7 días 3 de ellos manifestaron signos de falta de integración ósea. Tras 10 sesiones de OHB la radiología muestra la consolidación ósea (Fig. 9).

#### Conclusión

Los cirujanos orales y maxilofaciales conocen y utilizan la oxigenoterapia hiperbárica. Así lo indica un estudio llevado a cabo en el Reino Unido en 2005,<sup>44</sup> que muestra que la mayoría de los cirujanos considera la OHB como parte del tratamiento de la osteoradionecrosis, pero no de su prevención (protocolo de OHB en pacientes que precisan extracciones dentales en terreno irradiado); aún así, solo la mitad de los encuestados la utiliza en protocolos de inserción de implantes en tejido irradiado, y muy pocos conocían el método de aplicación de esta terapia.

Hemos visto que la OHB se utiliza como tratamiento *complementario* en cirugía oral y maxilofacial en procesos de osteítis y osteomielitis, en fascitis necrotizantes cervical, en la prevención (muy importante) y en el tratamiento de la osteradionecrosis, en los retrasos de cicatrización (de fracturas, de implantes dentales, de injertos/colgajos de difícil viabilidad), en la rehabilitación implantológica de pacientes oncológicos irradiados.

Así pues debemos pensar más a menudo en aplicar la OHB como complemento terapéutico en estas indicaciones y conducir estudios serios que muestren su eficacia.

Al realizar esta revisión hemos visto la poca consistencia de los estudios publicados: muy pocos estudios son randomizados, la cali-

to 90 minutes) with excellent results for some authors<sup>14</sup> and insignificant ones for others.<sup>79</sup>

#### Other complications after radiotherapy

Recently, the efficiency of HBO for treating post-radiotherapy complications of the head and neck, resistant to the normal treatment has been demonstrated.<sup>62</sup> DeRossi and cols<sup>22</sup> showed how there was a significant improvement in subjective xerostomia of irradiated head and neck patients following 20 sessions of HBO.

#### Implantological rehabilitation in irradiated oncological patients

Placing dental implants in previously irradiated oncological patients has been considered for a long time as an absolute contraindication.

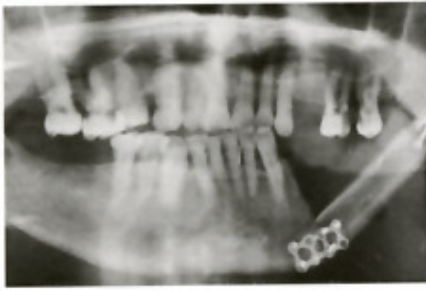Towards the end of the 80s and the beginning of the 90s studies using animals began to appear showing the integration of implants in irradiated bone.<sup>6,42,67,74</sup> On the basis of Marx's studies,<sup>55,57</sup> who analyzed osseointegration surfaces at four months in normal and irradiated bone, hyperbaric oxygen began to be used to achieve neoangiogenesis, increased activity of fibroblasts and oxygen pressure in previously irradiated hypoxic tissues.

According to Beumer and cols<sup>3</sup> the predictability of dental implants placed in irradiated bone depends on the anatomical area chosen, the dose received and the use of HBO.

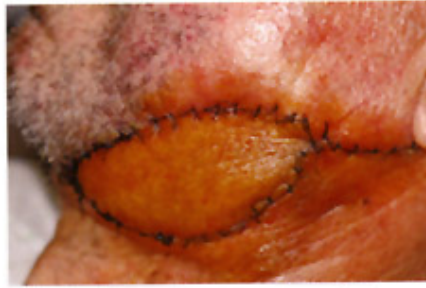A protocol proposed by Granström<sup>28-30,34-36</sup> which has been unanimously accepted, consists in 30 sessions, 20 before placing the implants and 10 post-surgical sessions with hyperbaric oxygen (100% oxygen at 2.4 ATA) each session lasting 90 minutes.<sup>13</sup> Granström considered that the maximum stimulation for neovascularization and for fibrosis occurred after 20 to 30 hours of exposure to oxygen at 2-2.4 ATA: The object of the postoperative sessions is to reduce the dehiscence of sutures, encouraging the formation of collagen and eliminating/reducing to the maximum hypoxia in the surgical bed.<sup>29</sup> The failure of implants in irradiated patients in his hospital was 58% and, following the application of this hyperbaric oxygen protocol, the loss of implants was reduced to 2.6%.<sup>31</sup>

Following the application of HBO, a series of studies appeared showing levels of osseointegration in irradiated bone<sup>33-35,66,80</sup> and even in microvascularized irradiated bone<sup>46</sup> identical to normal bone.

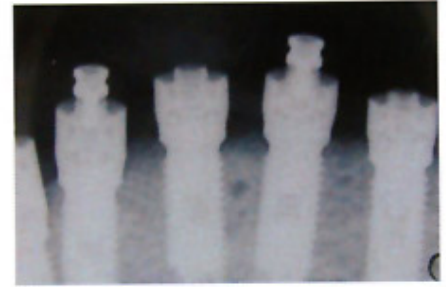
On the other hand, we should consider that implants placed in bone could be subjected to radiotherapy. Irradiation of the implants leads to overdosing, and tissues on the radiation side and in front of the implants receive a higher dose (120%) than those situated behind (80%).<sup>30</sup> The dose is increased approximately by 15% 1mm from the implant.<sup>85</sup> When radiotherapy is applied using both oppo-




**Figura 7.** Resultado radiológico a los 7 días.  
*Figure 7.* X-ray result at 7 days.



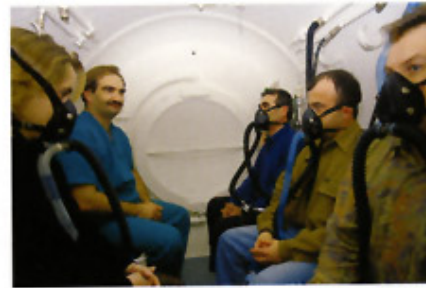**Figura 8.** Resultado clínico a los 7 días (aspecto de la paleta cutánea del colgajo, que cierra la fistula).  
*Figure 8.* Clinical result at 7 days (aspect of skin paddle of flap, that closes the fistula).



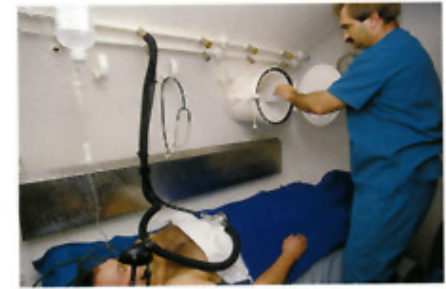**Figura 9.** Aspecto radiológico de la condensación ósea alrededor de los implantes tras 10 sesiones de OHB.  
*Figure 9.* X-ray aspect of bone condensation around the implants after 10 sessions of hyperbaric oxygen.



**Figura 10.** Cámara hiperbárica multiplaza de Medisub; se pueden tratar hasta 7 enfermos simultáneamente.  
*Figure 10.* Hyperbaric multi-place Medisub chamber; up to 7 sick patients can be treated at a time.



**Figura 11.** Compartimento principal de la cámara con 4 pacientes recibiendo tratamiento por máscara y facultativo de presencia durante el tratamiento.  
*Figure 11.* Principal compartment of the chamber with 4 patients receiving treatment via facemask and with a physician in attendance during the treatment.



**Figura 12.** En caso de que sea necesario, el compartimento principal puede recibir hasta dos camillas permitiendo realizar tratamientos médicos avanzados.  
*Figure 12.* Should it be necessary, the main compartment can hold two trolleys and advanced treatment can be carried out.

dad de los mismos es variable con metodología pobre, bajo número de pacientes incluidos, diferentes criterios de inclusión, etc. Esto hace que sea complicado poder definir científicamente mejor las indicaciones de esta técnica terapéutica.

### Caso clínico 1

Paciente de 52 años a la que hace tres días se le ha colocado 1 implante en tercer cuadrante (Fig. 16). Acude a la consulta por comienzo de hipoestesia labio-mentoniana izda al cuarto día y celulitis cervicofacial izquierda. Se retira bajo AL el implante con salida de abundante material purulento y se establece un diagnóstico y tratamiento de osteomielitis mandibular postimplante (Fig. 15). La evolución es satisfactoria, pero al cabo de dos meses se queja de dolor al masticar; una nueva ortopantomografía muestra un área de osteolisis muy importante (Fig. 17), corroborada por la TC (Fig. 2), con riesgo de fractura. Se establece un plan de tratamiento con 5 sesiones de OHB, cirugía con secuestrectomía, curetaje, cultivo microbiológico (que fue negativo) y 15 sesiones de OHB postcirugía. El resultado fue muy satisfactorio (Fig. 3), con una recuperación casi *ad integrum* de la anatomía mandibular.

site fields, this effect is reduced considerably.<sup>30</sup> This accumulated data of clinical experience in irradiated patients with metallic structures suggests that there are no negative effects.<sup>15,73</sup>

### Implantological rehabilitation

HBO has also been applied in cases where osseointegration of dental implants has been delayed in non-integrated patients. We would like to highlight the case in which 6 mandibular implants were placed, but 3 of these showed signs of lacking bone integration after a week. After 10 sessions of HBO, bone consolidation was observed by means of radiology (Fig. 9).

### Conclusion

Oral and maxillofacial surgeons are familiar with and they use hyperbaric oxygen. This was shown in a study carried out in the United Kingdom in 2005<sup>44</sup> that showed how most surgeons considered HBO as part of the treatment for osteoradionecrosis, but it was not used as preventative



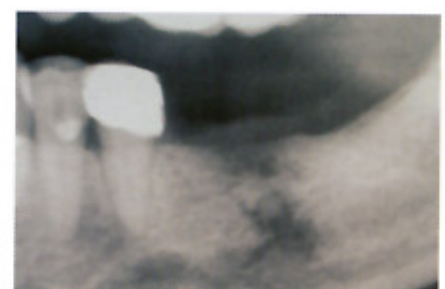
**Figura 13.** La cámara dispone de un sistema de esclusas para facilitar el intercambio de equipamiento y/o medicación.

**Figure 13.** The chamber has a system of hatches to facilitate the interchange of equipment and/or medication.



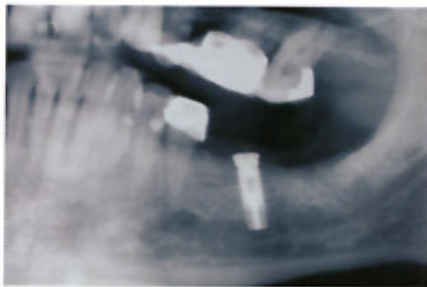**Figura 14.** La presurización de la cámara se realiza desde el cuadro de mandos situado en el exterior.

**Figure 14.** The pressurization of the chamber is carried out from the control panel situated outside.



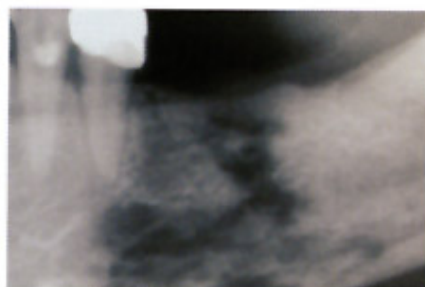
**Figura 15.** Tras la retirada del implante, se objetiva una imagen de osteomielitis mandibular.

**Figure 15.** After removal of implant, an image of mandibular osteomyelitis is seen.



**Figura 16.** Ortopantomografía que muestra implante dental colocado sin complicaciones en tercer cuadrante.

**Figure 16.** Orthopantomography that shows dental implant placed in third quadrant without complications.



**Figura 17.** Área de osteólisis importante con riesgo de fractura patológica.

**Figure 17.** Important area of osteolysis with risk of pathological fracture.

## Caso clínico 2

Paciente irradiado hace dos años por neoplasia de cavum, que acude a nuestra consulta por fractura mandibular patológica por ORN (Fig. 4) y fístula cutánea (Fig. 5). Se establece un protocolo de tratamiento con OHB, recibiendo 20 sesiones previas a la cirugía. La reconstrucción del defecto se realizó por colgajo osteocutáneo de peroné microvascularizado (Fig. 6), con resultado clínico a 7 días (recuperación de función masticatoria y desaparición de la fístula) (Fig. 8) y radiológico (Fig. 7) satisfactorios.

## Bibliografía

1. Annane D, Depondt J, Aubert Ph, Villart M, Gehanno P, Gajdos Ph, Chevret S. Hyperbaric oxygen therapy for radionecrosis of the jaw: A randomized, placebo-controlled, double blind trial from the ORN96 group. *J Clin Oncol* 2004;22: 4893-900.
2. Baker DJ. Selected aerobic and anaerobic soft tissue infections diagnosis and the use of hyperbaric oxygen as an adjunct. In: Kindwall EP, (ed). *Hyperbaric Medicine Practice*. Flagstaff, Ariz: Best; 1994;pp:395-418.
3. Beumer J, Curtis TA, Nishimura R. Radiation therapy of head and neck tumors. Oral effects, dental manifestations, and dental treatment. In: Beumer J, Curtis TA, Marunick M (eds). *Maxilofacial rehabilitation*. Prosthodontic and surgical considerations. St Louis, Ishiyaki EuroAmérica, 1996;pp:43a111.

treatment, (HBO protocol for patients requiring dental extractions in irradiated areas); even so, only half of those in the survey used HBO in protocols for the insertion of implants in irradiated tissue, and very few were familiar with the method for applying this therapy.

We have seen how HBO is used as complementary treatment in oral and maxillofacial surgery in osteitis and osteomyelitis, in necrotizing fasciitis of the neck, in the prevention (very important) and in the treatment of osteoradionecrosis, in healing delays (of fractures, dental implants, of grafts/flaps with difficult viability), in implantological rehabilitation in irradiated oncological patients.

We should therefore think more often in terms of applying HBO as a therapeutic complement for these indications, and serious studies should be carried out to show its efficiency.

On making this revision we have seen the lack of consistency in the studies published: very few studies are randomized, the quality is variable, the methodology is poor, the number of patients is low, and there is different criteria for inclusion... Defining the indications of this therapeutic technique scientifically is thus complicated.

## Clinical case 1

A fifty-two year old patient fitted three days previously with an implant in the third quadrant (Fig. 16), attended our service because of the onset of hypoesthesia of the lip and chin on left side on the fourth day, and cervico-facial cellulitis on left side. The implant was removed with LA and considerable purulent material was removed. A diagnosis and treatment of postimplant osteomyelitis of the mandible was established (Fig. 15). Progress was satisfactory, but after two months the patient complained of pain on masticating; a new orthopantomography showed an area of consider-

4. Borromeo CN, Ryan JL, Marchetto PA, Peterson R, Bove AA. Hyperbaric oxygen therapy for acute ankle sprains. *Am J Sports Med* 1997;25(5):619-25.
5. Britt M, Calhoun J, Mader TJ. The use of hyperbaric oxygen in the treatment of osteomyelitis. En: Kindwall EP, ed. *Hyperbaric Medicine Practice*. Flagstaff, Ariz: Best; 1994;419-27.
6. Brogniez V, D'Hoore W, Gregoire V, Munting E, Reyckler H. Implants placed in an irradiated dog mandible: A morphometric analysis. *Int J Oral Maxillofac Implants* 2000;15:511-8.
7. Brown DA, Evans AW, Sándor GKB. Hyperbaric oxygen therapy in the management of osteoradionecrosis of the mandible. *Adv Otorhinolaryngol* 1998;54: 14.
8. Browo RB, Sands M. Infectious disease indications for hyperbaric oxygen therapy. *Compr Ther* 1995;21:663-7.
9. Brummelkamp WH, Hogendijkv J, Boerema I. Treatment of anaerobic infections (clostridial myositis) by drenching the tissues with oxygen under high atmospheric pressure. *Surgery* 1961;49:299-302.
10. Cianci P, Lueders H, Lee H, Shapiro R, Sexton J, Williams C, Green B. Adjunctive hyperbaric oxygen reduces the need for surgery in 40-80% burns. *J Hyperbar Med* 1988;3:97-101.
11. Cianci P. Advances in the treatment of the diabetic foot: Is there a role for adjunctive hyperbaric oxygen therapy? *Wound Rep Reg* 2004;12:2-10.
12. Coskunfirat OK, Wei FC, Huang WC, Cheng MH, Yang WG, Chang YM. Microvascular free tissue transfer for treatment of osteoradionecrosis of the maxilla. *Plast Reconstr Surg* 2005;115:54-60.
13. Cuesta Gil M, Navarro Vila C, Ochandiano Caicoa S. Implantología en oncología maxilofacial. In: Navarro Vila C (Ed). *Tratado de Cirugía Oral y Maxilofacial*. Madrid, Aran Ediciones, 2004.
14. Chavez JA, Adkinson CD. Adjunctive hyperbaric oxygen in irradiated patients requiring dental extractions. Outcomes and complications. *J Oral Maxillofac Surg*. 2001;59:518-22; discussion 523-4.
15. Chow JM, Hill JM. Primary mandibular reconstruction using AO reconstruction plate. *Laryngoscope* 1986;96:768-73.
16. David LA, Sandor GKB, Evans AW, Brown DHI. Hyperbaric oxygen therapy and mandibular osteoradionecrosis: A retrospective study and analysis of treatment outcomes. *J Can Dent Assoc* 2001;67:384.
17. Davis JC, Dunn JM, Gates GA, Heimbach RD. Hyperbaric Oxygen: A new management of radiation necrosis. *Arch Otolaryngol* 1979;105:58-61.
18. Davis JC, Heckman JD, DeLee JC, Buckwold FJ. Chronic non-hematogenous osteomyelitis treated with adjuvant hyperbaric oxygen. *J Bone Joint Surg Am* 1986;68:1210-7.
19. Demello FJ, Haglin JJ, Hitchcock CR. Comparative study of experimental *Clostridium perfringens* infection in dogs treated with antibiotics, surgery, and hyperbaric oxygen. *Surgery* 1973;73(6):936-41.
20. Dempsey J, Hynes N, Smith T, Sproat JE. Cost effectiveness analysis of hyperbaric therapy in osteoradionecrosis. *Can. J Plast Surg* 1997;5(4):221-9.
21. Depenbusch FL, Thompson RE, Hart GB. The use of hyperbaric oxygen in the treatment of refractory osteomyelitis: A preliminary report. *J Trauma* 1972;12: 807-12.
22. DeRossi SS, Huang E, Ardí K, Clark J, Gimatty P, Chalian A, Thom S. Hyperbaric oxygen for radiation-induced xerostomia. *Oral Surg Oral Med Oral Pathol Oral Radiol Endod* 2004;97:448-9.
23. Desola J, Crespo A, García A, Salinas A, Sala J, Sánchez U. Indicaciones y contraindicaciones de la oxigenoterapia hiperbárica. *Jano* 1998;1260:61-6.
24. Doherty MJ, Hampson NB. Partial seizure provoked by hyperbaric oxygen therapy: posible mechanisms and implications. *Epilepsia* 2005;46:974-976.

able osteolysis (Fig. 17), which was corroborated with a CAT scan (Fig. 2), and a fracture risk. A treatment plan was established that consisted of 5 sessions of HBO, surgery with sequestrectomy, curettage, microbiological culture (that proved negative) and 15 sessions of postsurgical HBO. The result was very satisfactory (Fig. 3), with a near ad integrum recovery of the mandibular anatomy.

## Clinical case 2

A patient irradiated two years previously because of a cavity neoplasm, attended our department as a result of a pathological mandibular fracture because of ORN (Fig. 4) and a cutaneous fistula (Fig. 5). A treatment protocol using HBO was established, and the patient underwent 20 sessions of HBO before the surgery. The reconstruction of the defect was carried out with an osteocutaneous flap of microvascularized fibula (Fig. 6), with a satisfactory clinical result (restoration of the masticatory function and disappearance of the fistula) (Fig. 8) and a satisfactory radiological result (Fig. 7).



25. Eftedal OS, Lydersen S, Helde G, White L, Brubakk A, Stovner LJ. A randomized, double blind study of the prophylactic effect of hyperbaric oxygen therapy on migraine. *Cephalalgia* 2004;24:639-44.
26. Elliott DC, Kufera JA, Myers RAM. Necrotizing soft tissue infections. Risk factors for mortality and strategies for management. *Ann Surg* 1996;224:672-83.
27. Fiessler FW, Silverman ME. Barotrauma during hyperbaric Therapy: can predict patients who are predisposed based on diagnosis? *Ann Emerg Med* 2004;44 (sup4):15.
28. Granström G, Bergström K, Tjellström A. A detailed analysis of titanium implants lost in irradiated tissues. *Int J OroMaxillofac Implants* 1994;9:653-62.
29. Granström G, Bränemark PI, Kulla-Mikkonen A. *Diagnostic methods to evaluate the clinical and morphological responses of hyperbaric oxygen treatment in irradiated tissues.* Proc XVIIth EUBS scientific meeting. Heraklion, Greece, 1991.
30. Granström G, Jacobsson M, Tjellström A. Titanium Implants in Irradiated Tissue: Benefits from Hyperbaric Oxygen. *Int J OroMaxillofac Implants* 1992;7:15-25.
31. Granström G, Magnusson BC, Nilsson LP, Röckert HOE. *Biological effects on oral tissues by hyperbaric oxygen treatment.* Proc XVth EUBS scientific meeting. Eliat, Israel, 1989;pp:281-9.
32. Granström G, Nilsson LP, Magnusson BC, Röckert HOE. *Experimental mandibular fracture. Effect on bone healing after treatment with hyperbaric oxygen.* Proc XVth EUBS scientific meeting. Eliat, Israel, 1989;pp:290-7.
33. Granström G, Tjellström A, Albrektsson T. Postimplantation irradiation for head and neck cancer treatment. *Int J Oral Maxillofac Implants* 1993;8:495-500.
34. Granström G, Tjellström A, Bränemark PI, Fornander J. *Hyperbaric oxygen treatment can increase the osseointegration of titanium fixation implants in irradiated bone.* Proc XVIIth EUBS scientific meeting. Heraklion, Greece, 1991.
35. Granström G. The use of hyperbaric oxygen to prevent implant fixture loss in the irradiated patient. In: Worthington P, Bränemark PI (Ed). *Advanced Osseointegration Surgery.* Quintessence Publ 1991;chapter 28.
36. Granström G. Osseointegration in the irradiated patient. Osseointegration in Craniofacial Reconstruction. In: Bränemark PI, Tolman D. (Ed), Quintessence Publ. 1998;pp:95-108.
37. Greenwood TW, Gilchrist AG. Hyperbaric oxygen and wound healing in post-irradiation head and neck surgery. *Br J Surg* 1973;5:394-7.
38. Hampson NB, Atik D. Central nervous system oxygen toxicity during routine hyperbaric oxygen therapy. *Undersea Hyperb Med* 2003;30:147-53.
39. Hao SP, Chen HC, Wei FC, Chen CY, Yeh ARM, Su JL. Systematic management of osteoradionecrosis in the head and neck. *Laryngoscope* 1999;109:1324-7.
40. Hill GB, Osterhout S. Experimental effects of hyperbaric oxygen on selected clostridial species. I. In-vitro studies. *J Infect Dis* 1972;125:17-25.
41. Hunt TK, Pai MP. The effect of varying ambient oxygen tensions on wound metabolism and collagen synthesis. *Surg Gynecol Obstet* 1972;135:561-7.
42. Jacobsson M, Tjellström A, Thomsen P, Albrektsson T, Turesson I. Integration of titanium implants in irradiated bone. Histologic and clinical study. *Ann Otol Rhinol Laryngol* 1988;97:337-40.
43. Jones LC, Hungerford DS. Osteonecrosis: etiology, diagnosis and treatment. *Curr Opin Rheumatol* 2004;16:443-9.
44. Kanatas AN, Lowe D, Harrison J, Rogers SN. Survey of the use of hyperbaric oxygen by maxillofacial oncologist in the UK. *Br J Oral Maxillofac Surg* 2005;43:219-25.
45. Kaye D. Effect of hyperbaric oxygen on Clostridia in vitro and in vivo. *Proc Soc Exp Biol Med.* 1967;124:360-6.
46. Kazemi A. The evaluation of endosseous implants placed in radiated, vascularized fibula-free flaps. *J Oral Maxillofac Surg* 2001;(supl 1):58:45-6.
47. Kindwall EP. Uses of hyperbaric oxygen therapy in the 1990s. *Cleve Clin J Med* 1992;59:517-28.
48. Knighton DR, Halliday B, Hunt TK. Oxygen as antibiotic: the effect of inspired oxygen on infection. *Arch Surg* 1984;119:199-204.
49. Knighton DR. Regulation of repair: hypoxic control of macrophage mediated angiogenesis. In: Hunt TK, Heppenstall RB, Pines E (Ed). *Soft and Hard Tissues Repair.* New York, Praeger Publishers, 1984;pp:384-9.
50. Leslie CA, Sapico FL, Ginunas VJ, Adkins RH. Randomized controlled trial of topical hyperbaric oxygen for treatment of diabetic foot ulcers. *Diabetes Care* 1988;11:111-5.
51. Li E, Menon N, Rodríguez E, Norkunas M, Rosenthal R, Goldberg N, Silverman R. The effect of Hyperbaric Oxygen Therapy on composite graft survival. *Ann Plast Surg* 2004;53:141-5.
52. Mader TJ, Brown GL, Guckian JC, Wells CH, Reinartz JA. A mechanism for the amelioration by hyperbaric oxygen of experimental staphylococcal osteomyelitis in rabbits. *J Infect Dis* 1980;142:915-22.
53. Mader TJ, Guckian JC, Glass DL, Reinartz JA. Therapy with hyperbaric oxygen for experimental osteomyelitis due to Staphylococcus aureus in rabbits. *J Infect Dis* 1978;138:312-8.
54. Mainous EG, Boyne PJ, Hart GB. Hyperbaric oxygen treatment of mandibular osteomyelitis. Report of a 3 cases. *J Am Dent Assoc* 1973;87:1426-30.
55. Marx RE, Ames JR. The use of hyperbaric oxygen therapy in bony reconstruction of the irradiated and tissue-deficient patient. *J Oral Maxillofac Surg* 1982;4:412-20.
56. Marx RE, Johnson RP, Kline SN. Prevention of osteoradionecrosis: A randomized prospective clinical trial of hyperbaric oxygen versus penicillin. *J Am Dent Assoc* 1985;111:49-54.
57. Marx RE, Johnson RP. Problem wounds in oral and maxillofacial surgery: The role of hyperbaric oxygen. In: Davis JC, Hunt TK (eds.) *The role of the oxygen.* New York, Elsevier, 1988;pp:65-123.
58. Marx RE, Johnson RP. Studies in the radiobiology of radionecrosis and their clinical significance. *Oral Surg Oral Med Oral Pathol* 1987;64:379-90.
59. Marx RE. A new concept in the treatment of osteoradionecrosis. *J Oral Maxillofac Surg* 1983;41:351-7.
60. Marx RE. Osteoradionecrosis: A new concept of its pathophysiology. *J Oral Maxillofac Surg* 1983;41:283-8.
61. Morrey BF, Dunn JM, Heimbach RD, Davis J. Hyperbaric oxygen and chronic osteomyelitis. *Clin Orthop Relat Res* 1979;144:121-7.
62. Narozny W, Sicko Z, Kot J, Stankiewicz C, Przewozny T, Kuczkowski J. Hyperbaric oxygen therapy in the treatment of complications of irradiation in head and neck area. *Undersea Hyperb Med* 2005;32:103-10.
63. Nemiroff PM, Lungu AP. The influence of hyperbaric oxygen and irradiation on vascularity in skin flaps. A controlled study. *Surg Forum* 1987;37:565-7.

64. Nilsson LP, Albrektsson T, Granström G, Röckert HOE. *Enhanced mineralization utilizing hyperbaric oxygen therapy. An experimental study in the rabbit using a bone harvest chamber (BHC).* Proc XIIIth EUBS scientific meeting. Palermo, Italy 1987;pp:183-9.
65. Nilsson LP, Albrektsson T, Granström G, Röckert HOE. The effect of hyperbaric oxygen treatment of bone regeneration. An experimental study in the rabbit using a bone harvest chamber (BHC). *J Oral Maxillofac Surg* 1988;3:43-8.
66. Nimii A, Ueda M, Keller E, Worthington P. Experience with osseointegrated implants placed in irradiated tissue in Japan and the United States. *Int J Oral Maxillofac Implants* 1998;13:407-11.
67. Parel SM, Tjellstroem A. The United States and Swedish experience with osseointegration and facial prosthesis. *Int J Oral Maxillofac Implants* 1991;6:75-9.
68. Riseman JA, Zamboni WA, Curtis A, Graham DR, Konrad HR, Ross DS. Hyperbaric oxygen therapy for necrotizing fasciitis reduces mortality and the need for debridements. *Surgery* 1990;108:847-50.
69. Roeckl-Wiedemann I, Bennett M, Kranke P. Systemic review of hyperbaric oxygen in the management of chronic wounds. *Br J Surg* 2005;92:24-32.
70. Rudge FW. The role of hyperbaric oxygenation in the treatment of clostridial myonecrosis. *Mil Med* 1993;158:80-3.
71. Sandor PS, Afra J. Nonpharmacological treatment of migraine. *Curr Pain Headache Rep* 2005;9:202-5.
72. Santamaria E, Wei FC, Chen HC. Fibula osteoseptocutaneous flap for reconstruction of osteoradionecrosis of the mandible. *Plast Reconstr Surg* 1998;101: 921-9.
73. Scher N, Poe D, Kuchnir F, Reft C, Weischelbaun R, Panje WR. Radiotherapy of the resected mandible following stainless steel plate fixation. *Laryngoscope* 1988;9:561-6.
74. Schweiger J. Titanium implants in irradiated dog mandibles. *J Prosthet Dent* 1988;60:75-84.
75. Shah JP, Snehal GP. *Cirugía y oncología de cabeza y cuello.* Elsevier, Madrid, 2004;pp:635-6.
76. Strauss MB, Malludhe MM, Faugere MC. *Effect of HBO on bone resorption in rabbits.* Presented at the Seventh Annual Conference on Clinical Applications of HBO. Anaheim, CA, 1982.
77. Strauss MB, Chung MM, Hart GB, Weinstein P. The role of hyperbaric oxygenation therapy for necrotizing fasciitis. *West J Med* 1996;164:363-4.
78. Strauss MB. Chronic refractory osteomyelitis: review and role of hyperbaric oxygen. *HBO Rev* 1980;1:231-55.
79. Sulaiman F, Huryn JM, Zotolow IA. Dental extraction in the irradiated head and neck patient: a retrospective analysis of Memorial Sloan-Kettering Cancer Center protocols, criteria, and end results. *J Oral Maxillofac Surg* 2003;61:1123-31.
80. Taylor TD, Worthington P. Osseointegrated implant rehabilitation of the previously irradiated mandible results of a limited trial at 3 to 7 years. *J Prost Dent* 1993;69:60-9.
81. Thom SR. *Hyperbaric oxygen therapy: A committee report.* Bethesda, Md: Undersea and Hyperbaric Medicine Society 1994.
82. Van Unnik AJM. *Inhibition of toxin production in Clostridium prefringens in vitro by hyperbaric oxygen.* Antonie Van Leeuwen-hoek 1965;31:181-6.
83. Vucetic M, Jensen PK, Jansen EC. Diameter variations of retinal blood vessels during and after treatment with hyperbaric oxygen. *Br J Ophthalmol* 2004;88:771-5.
84. Vudiniobola S, Pirone C, Williamson J, Goss AN. Hyperbaric oxygen in the therapeutic management of osteoradionecrosis of the facial bones. *Oral Maxillofac Surg* 2000;29:435.
85. Wall JA, Burkee EA. Gamma dose distribution at nad near the interface of different materials. *IEEE Trans Nucl Sci* 1970;17:305.
86. Wilkinson DF, Doolette D. Hyperbaric oxygen treatment and survival from necrotizing soft tissue infection. *ArchSurg* 2004;139:1339-45.
87. Withesides L, Cotto-Cumba C, Myers RAM. Cervical necrotizing fasciitis of odontogenic origin: A case report and review of 12 cases. *J Oral Maxillofac Surg* 2000;58:144-51.
88. Yildiz S, Aktas S, Cimsit M, Cimsit M, Ay H, Togrol E. Seizure incidence in 80.000 patient treatments with hyperbaric oxygen. *Aviat Space Environ Med* 2004;75:992-4.
89. Young MH, Aronoff M, Engleberg NC. Necrotizing fasciitis: pathogenesis and treatment. *Expert Rev Anti Infect Ther* 2005;3:279-94.



